



Универзитет у Крагујевцу
Факултет медицинских наука
Основне струковне студије
Катедра за Хистологију и ембриологију

РЕСПИРАТОРНИ И ЕНДОКРИНИ СИСТЕМ

десета недеља наставе

Респираторни систем

- **Респираторни систем** обухвата све органе који су укључени у преузимање кисеоника и елиминацију угљен-диоксида.
- Основне функције респираторног система:
 - **Кондукција** (спровођење) гасова
 - **Филтрација, загревање и влажење ваздуха**
 - **Размена гасова** (респирација)

Респираторни систем

- Респираторни систем може да се подели на **две функционалне компоненте**:
- **Спроводни део**
 - Носна дупља
 - Назофаринкс, орофаринкс
 - Ларинкс
 - Трахеја
 - Бронхи
 - Претерминалне и терминалне бронхиоле
- **Респираторни део**
 - Респираторне бронхиоле
 - Алвеоларни сакулуси
 - Алвеоле

Носна дупља (cavitas nasi)

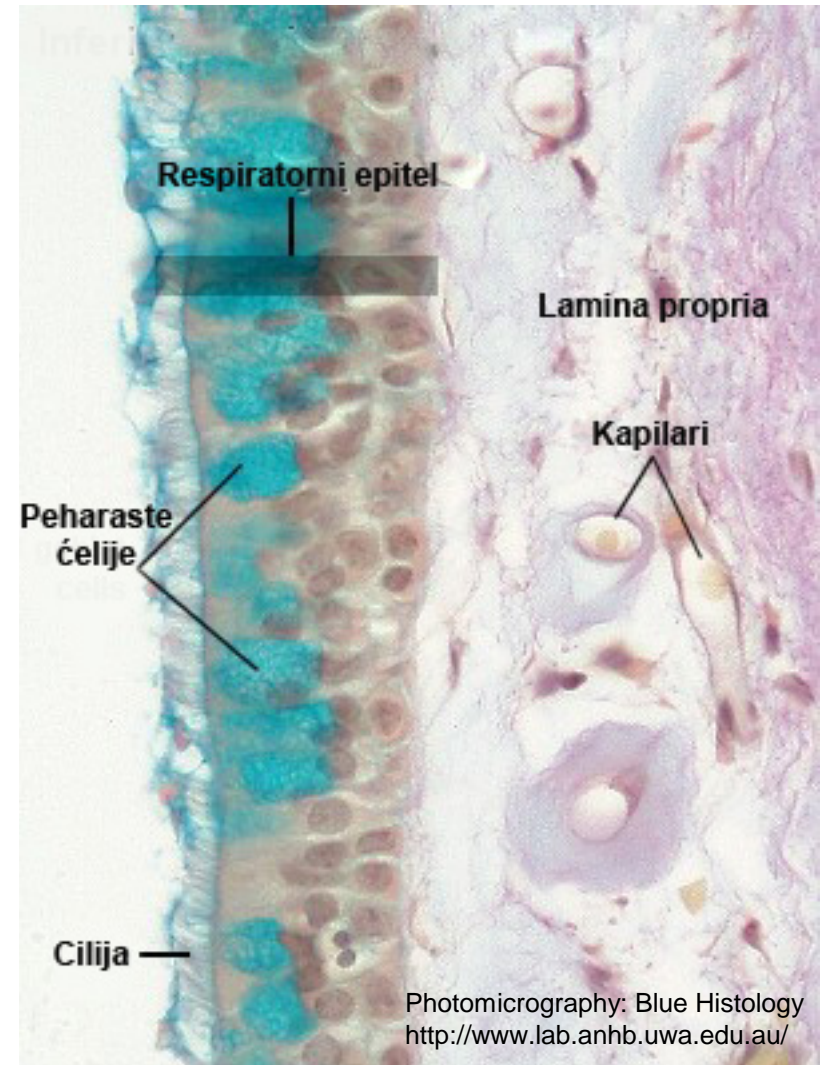
- Предворје носне дупље (вестибулум наси)
- Респираторни сегмент
- Олфакторни (мирисни) регион

Предворје носне дупље (*vestibulum nasi*)

- Предворје носне дупље представља помични део носа у комуникацији са спољашњом средином.
- Бочни зид ноздрва граде њихова крилца (*alae nasi*)
- У основи килаца налази се један или два фрагмента хијалине хрскавице; за перихондријум се припаја *m. nasalis*.
- Обложена су епидермисом са спољашње и унутрашње стране.
- У епидермису спољашње стране налазе се лојне жлезде, ретке мерокрине знојне жлезде и длаке.
- У епидермису унутрашње стране налазе се апокрине знојне жлезде, лојне жлезде и длачице (груб филтер за честице прашине)

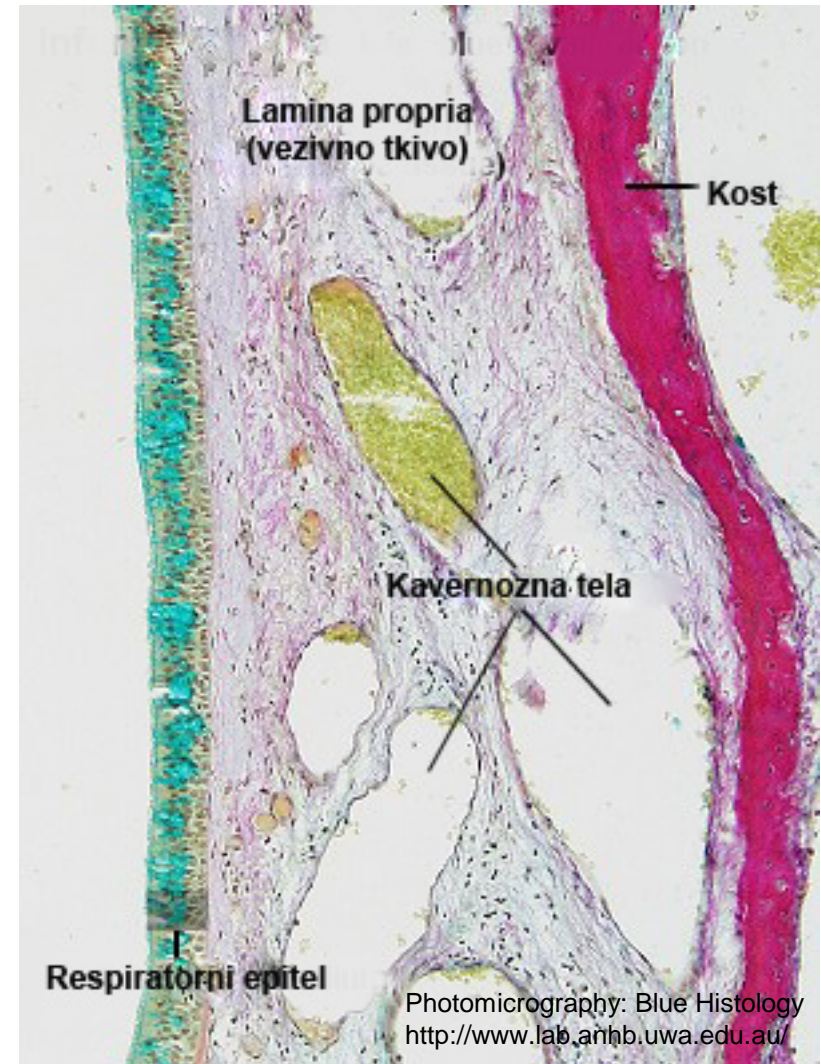
Респираторни сегмент носне дупље

- Захвата највећи део носне дупље.
- Унутрашњи зид – раван;
спољашњи зид – носне шкољке (*conhae nasales*).
- Слузница се састоји из:
- **Епитела**
 - Псеудослојеви троредни (респираторни епител)
- **Ламине проприје**



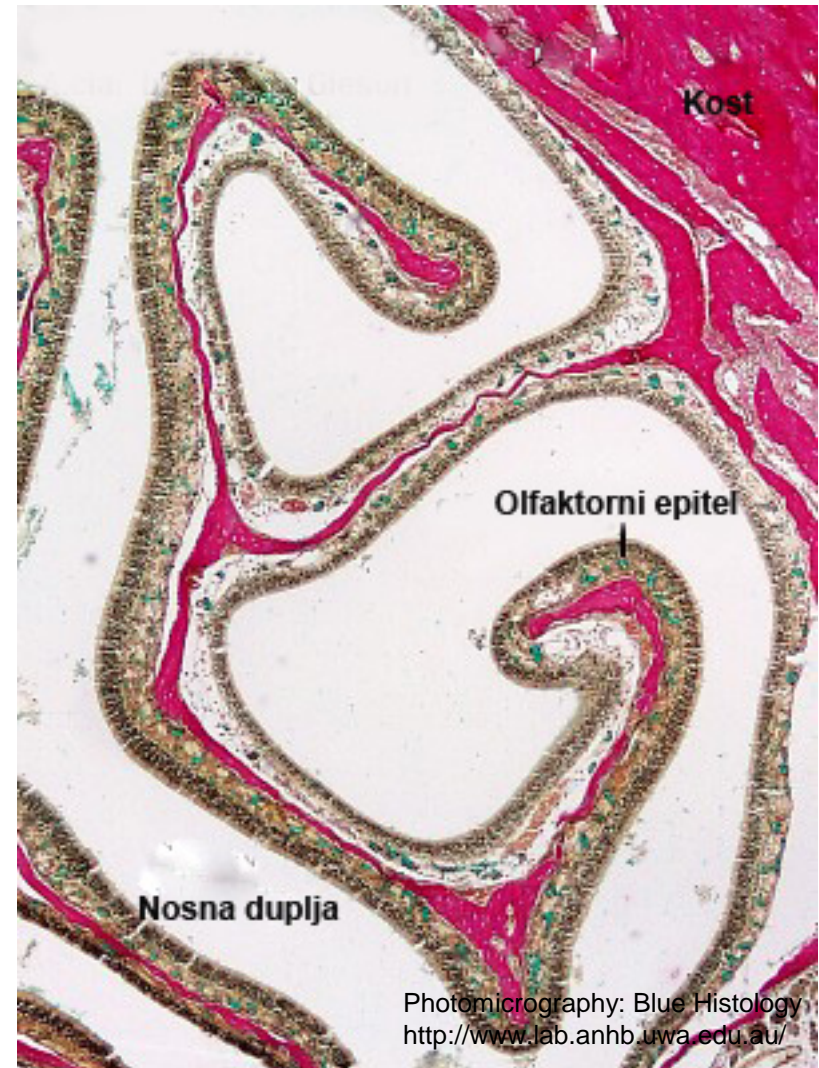
Респираторни сегмент носне дупље

- Ламина проприја
 - Дебели слој растреситог **везива** са бројним жлездама **мешовитог** типа.
 - Непосредно **уз периост** садржи **мишићне артерије** – дају капиларе који допиру до епитела.
 - Крв се дренира у **венске лакуне** (богат сплет) – **удахнути ваздух** се преко њих **загрева**.
 - У **мукози конхи** венске лакуне формирају **сунђерасто тело**.
 - Крв из лакуна отиче у **вене уз периост** околних костију.



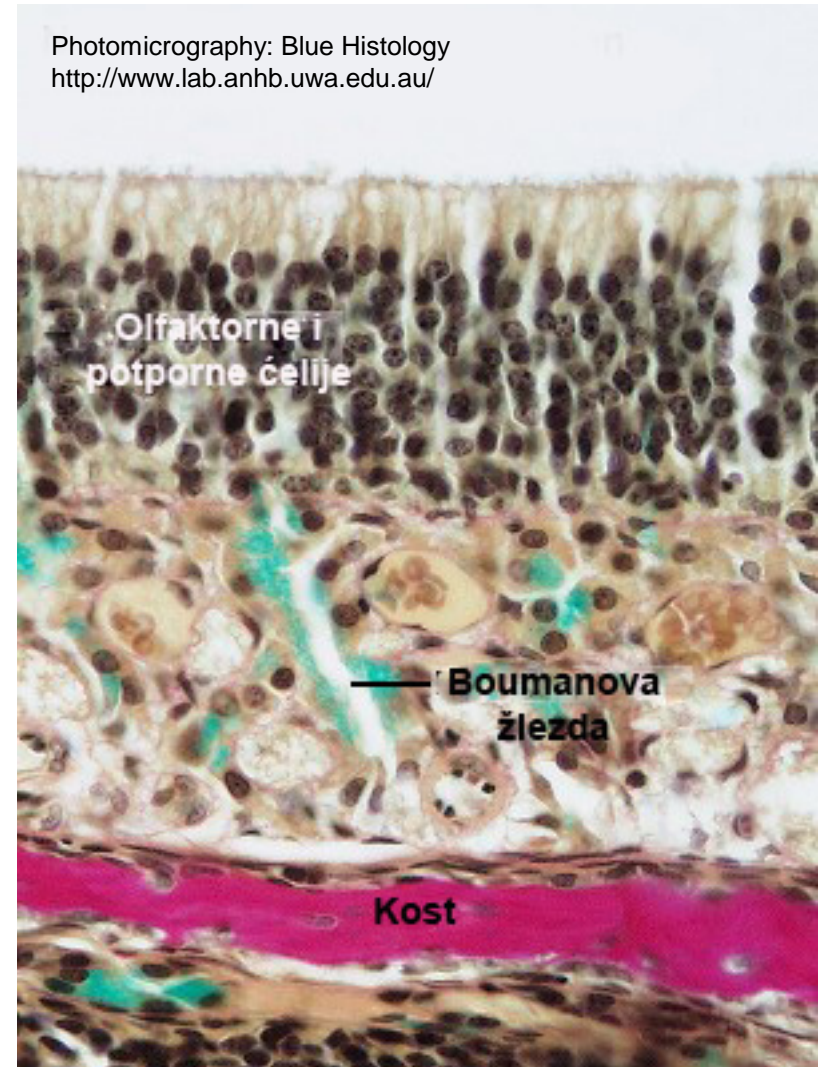
Олфакторни (мирисни) регион

- Смештен је на крову носне дупље.
- Овом региону припадају горња трећина назалног септума и део изнад горње носне шкољке.
- Слузница се састоји од олфакторног епитела и ламине проприје.



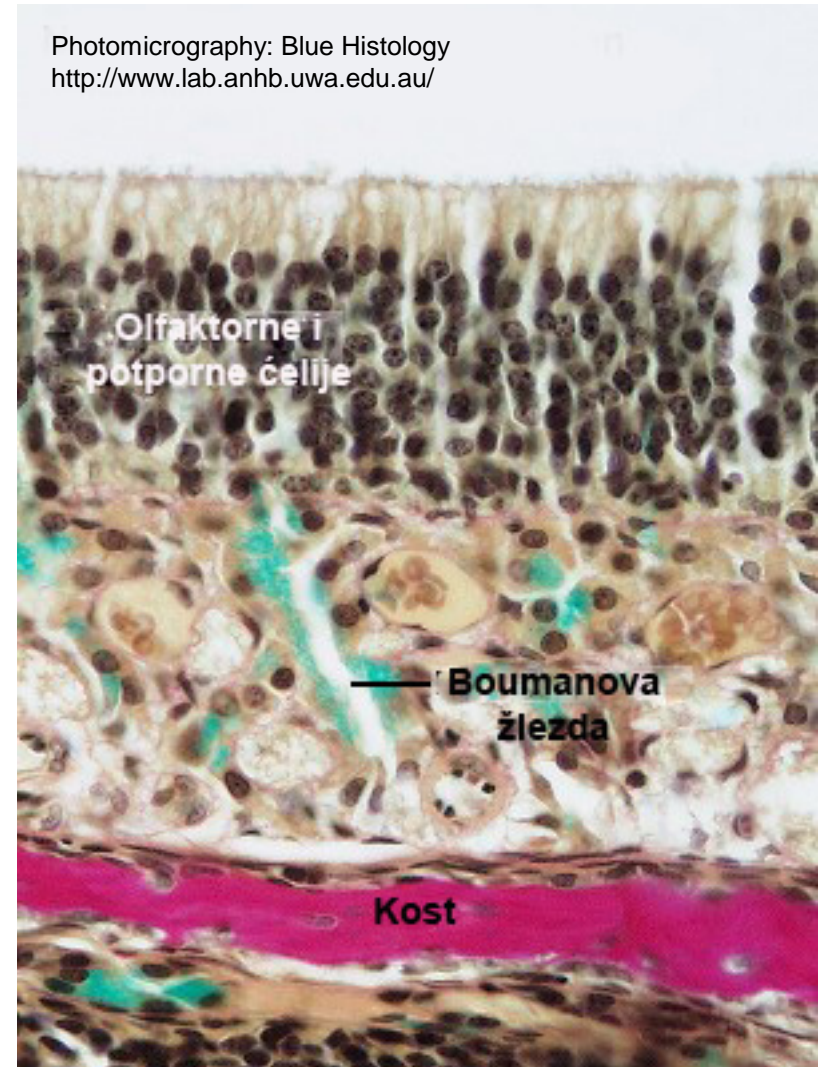
Олфакторни (мирисни) регион

- **Олфакторни епител** садржи следеће типове ћелија:
 - **Олфакторне ћелије** – биполарни неурони са рецепторском улогом.
 - Поседују **дендритски продужетак** – **олфакторну везикулу** на површини епитела, са **6-10 цилија** на чијој плазмалеми се налазе **рецептори за мирис**.
 - Са **базалног пола** полазе **аксонски продужеци** - образују **fila olfactoria** који улазе у олфакторни булбус и граде **синапсе са митралним ћелијама**.



Олфакторни (мирисни) регион

- **Потпорне ћелије** – механичка и метаболичка потпора мирисним неуронима
- **Базалне ћелије** – матичне ћелије олфакторног епитела.
- **Четкасте ћелије** – пријем општих сензација; у контакту са тригеминусом.
- **Лamina propriја** – растресито везиво са бројним крвним и лимфним судовима, немијелинизованим мирисним влакнима и олфакторним **Боумановим жлездама**.



Параназални синуси

- **Пнеуматизоване шупљине** у горњовиличној, чеоној, ситастој и клинастој кости.
- Узаним отворима **комуницирају са респираторним регионом** носне дупље.
- **Слузница** је идентичне грађе као код респираторног сегмента, с тим што садржи **тању ламину проприју**.
- **Слуз** створена у синусима дренира се **у носну дупљу** координисаним покретима киноцилија.

Гркљан (larynx)

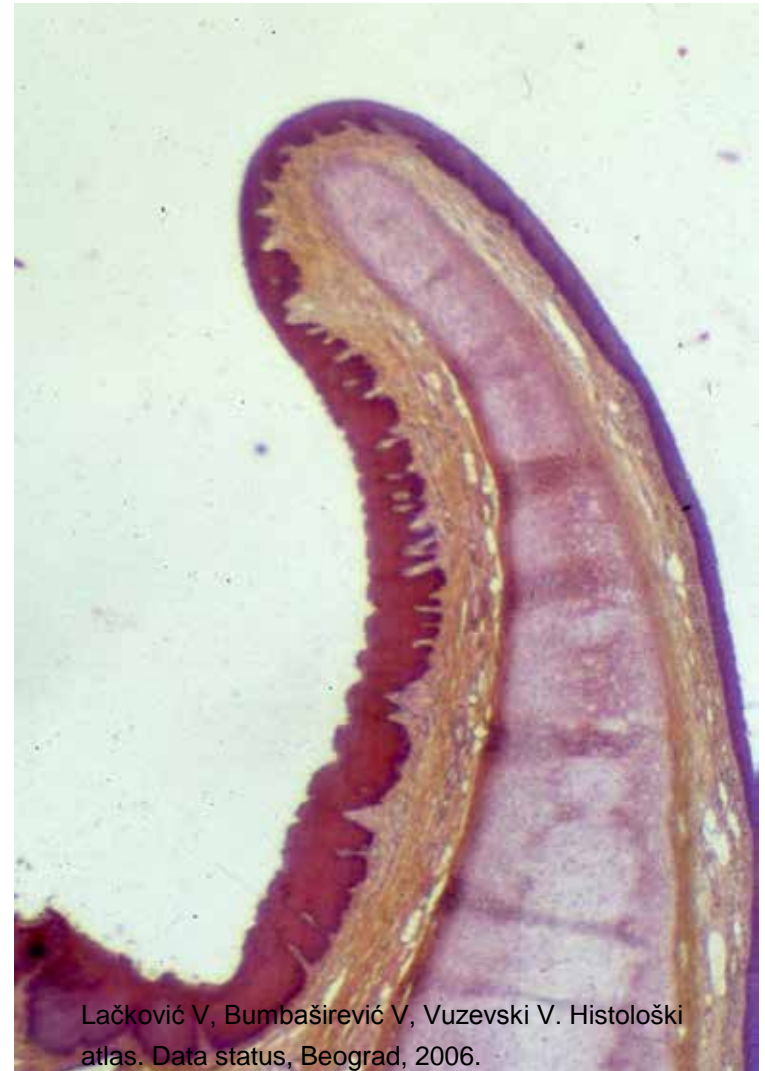- Повезује орофаринкс и трахеју.
- Хистолошки се у ларинксу разликују три слоја:
- **Слузница** – састоји се од епитела и ламине проприје.
 - **Епител** је псеудослојевити троредни, само су праве гласне жице обложене плочастослојевитим епителом без орожавања.
 - **Лamina проприја** – састоји се од растреситог везивног ткива.
 - Формира наборе – лажне и праве гласне жице (између је ларингеална комора).

Гркљан (larynx)

- У ламини проприји налази се **ларингеална тонзила** и **мешовите жлезде**.
- Лмина проприја **правих гласних жица** садржи **вокални лигамент** и **вокални мишић**, у лажним нема мишићних влакана.
- **Фибромускулокартилагинозни слој** – састоји се од хијалиних и еластичних хрскавица, спољашњих мишића (акт гутања), унутрашњих мишића (регулишу дијаметар гркљана, говор) и везивног ткива.
- **Адвентиција** – растресито везивно ткиво.

Гркљански поклопац (epiglottis)

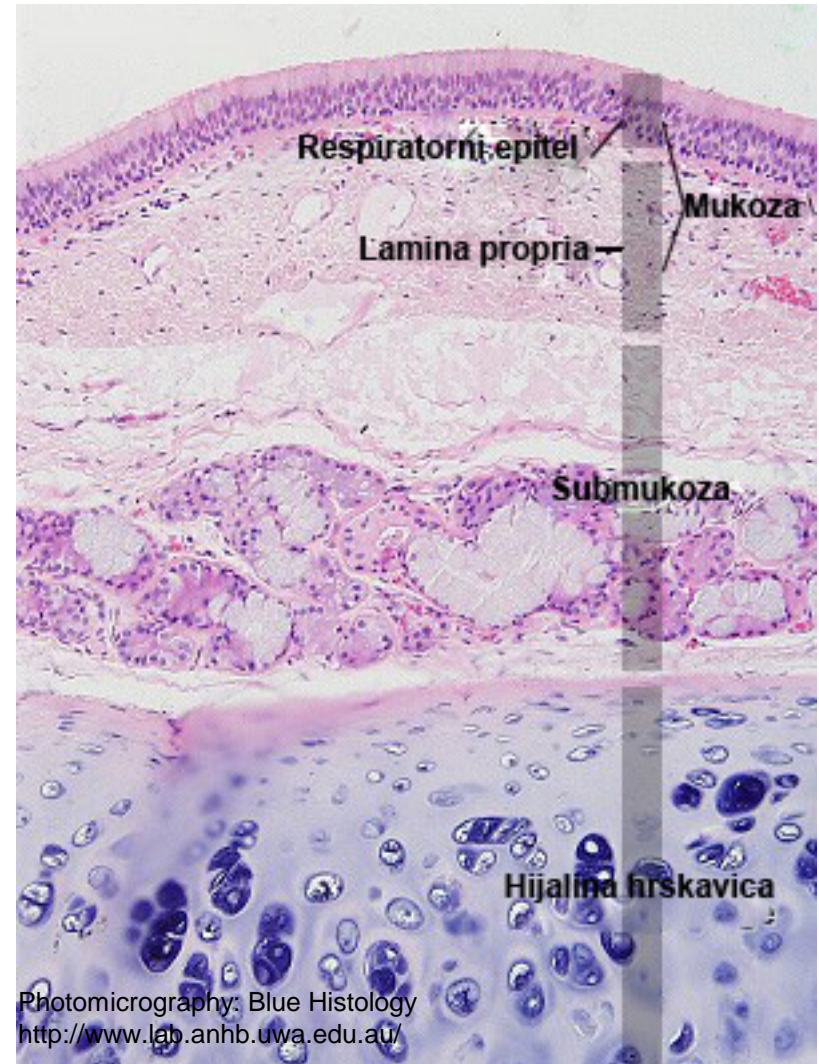
- Скелет епиглотиса чини **еластична хрскавица**.
- Хрскавица је са обе стране обложена **слузницом**.
- **Епител лингвалне** и већег дела ларингеалне стране је **плочастослојевит без орожавања**.
- У доњој трећини ларингеалне стране епител је **псеудослојевит троредни**.
- **Ламину propriју** гради растресито везивно ткиво које садржи **мешовите жлезде** (gll. epiglotticae), крвне и лимфне судове и нервна влакна.



Lačković V, Bumbaširević V, Vuzevski V. Histološki atlas. Data status, Beograd, 2006.

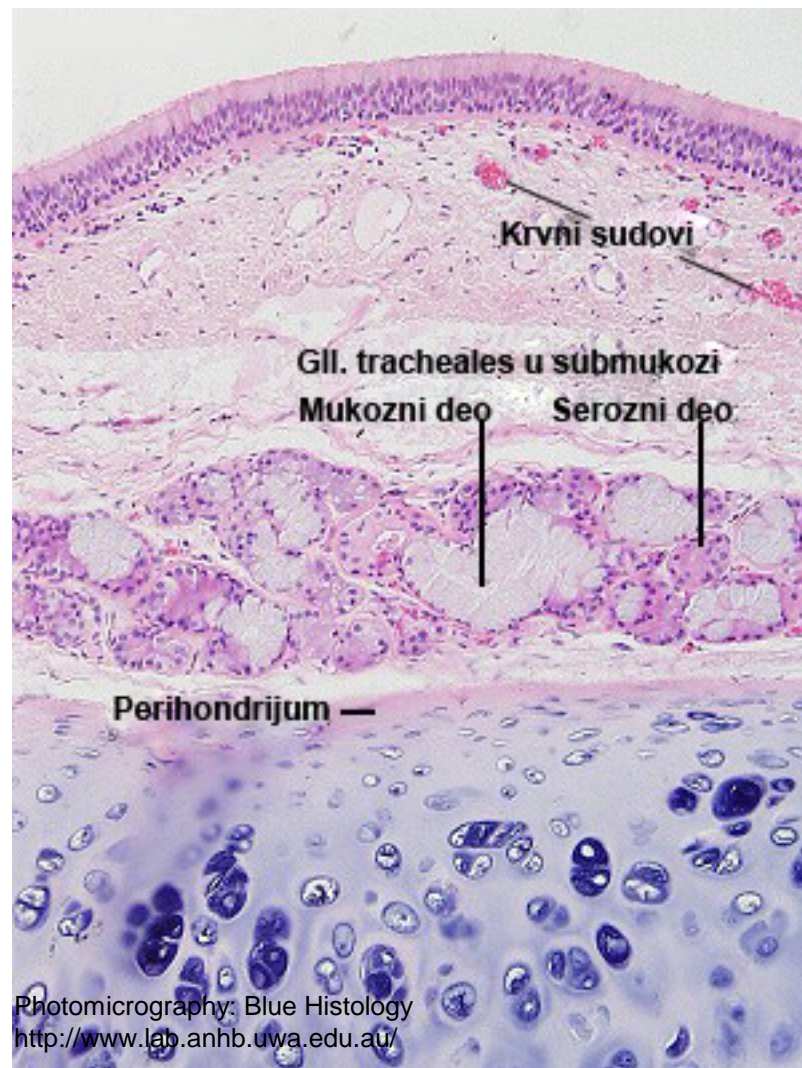
Душник (trachea)

- Зид трахеје састоји се из следећих слојева:
- **Туника мукоза** – састоји се из епитела и ламине проприје.
 - **Епител** – псеудослојевит троредни (90% чине трепљасте, пехарасте и базалне ћелије, 10% четкасте, клинасте и ендокрине ћелије).
 - **Изразито дебела базална мембрана.**
 - **Лamina проприја** – растресито целуларно везивно ткиво.
- **Туника субмукоза** – нешто гушће везивно ткиво одвојено од мукозе еластичном ламином.
- Садржи **мешовите трахеалне жлезде.**

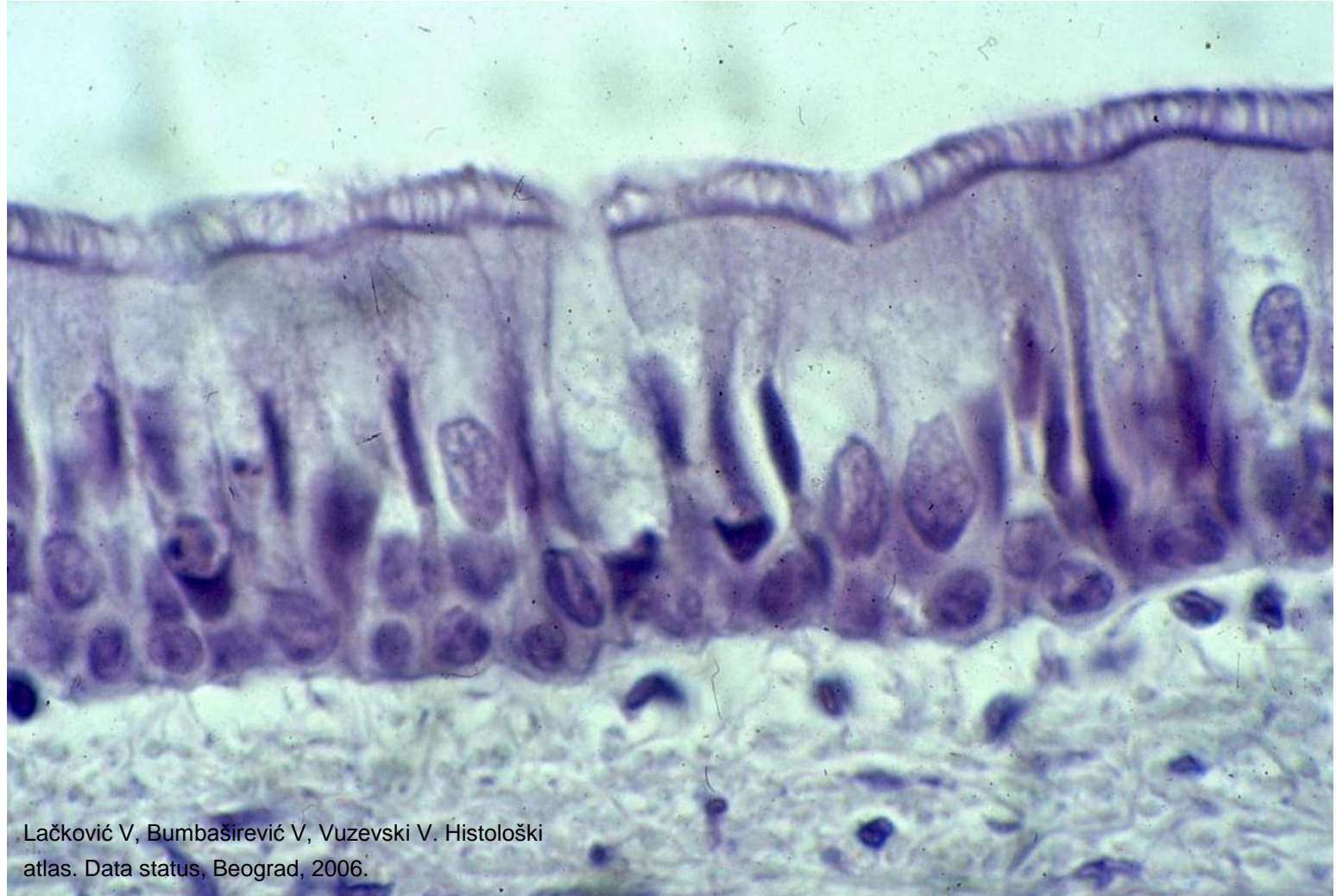

Душник (trachea)

- **Туника фибромискулокартилагинеа**
 - садржи фиброзно везиво, глатке мишићне ћелије и хијалину хрскавицу.
 - **Предње-бочни део зида** садржи 16-20 непотпуних прстенова **хијалине хрскавице** повезане фиброеластичним мембранама.
 - **Задњи (мембрански) део зида** – уместо хрскавице садржи **трахеални мишић** састављен из унутрашњег хоризонталног и спољашњег вертикалног подслоја.
- **Туника адвентиција** – растресито везивно ткиво

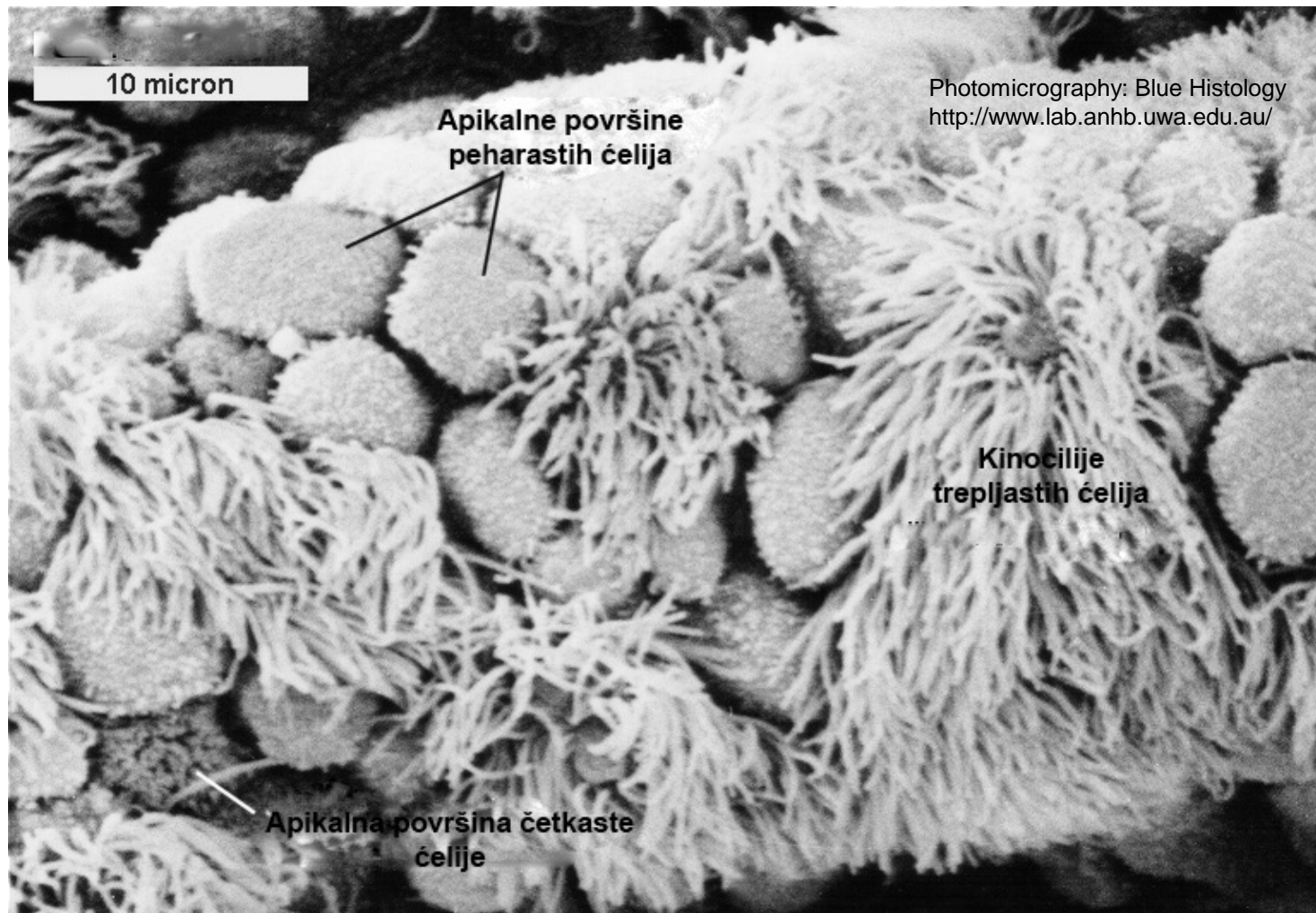


Респираторни епител



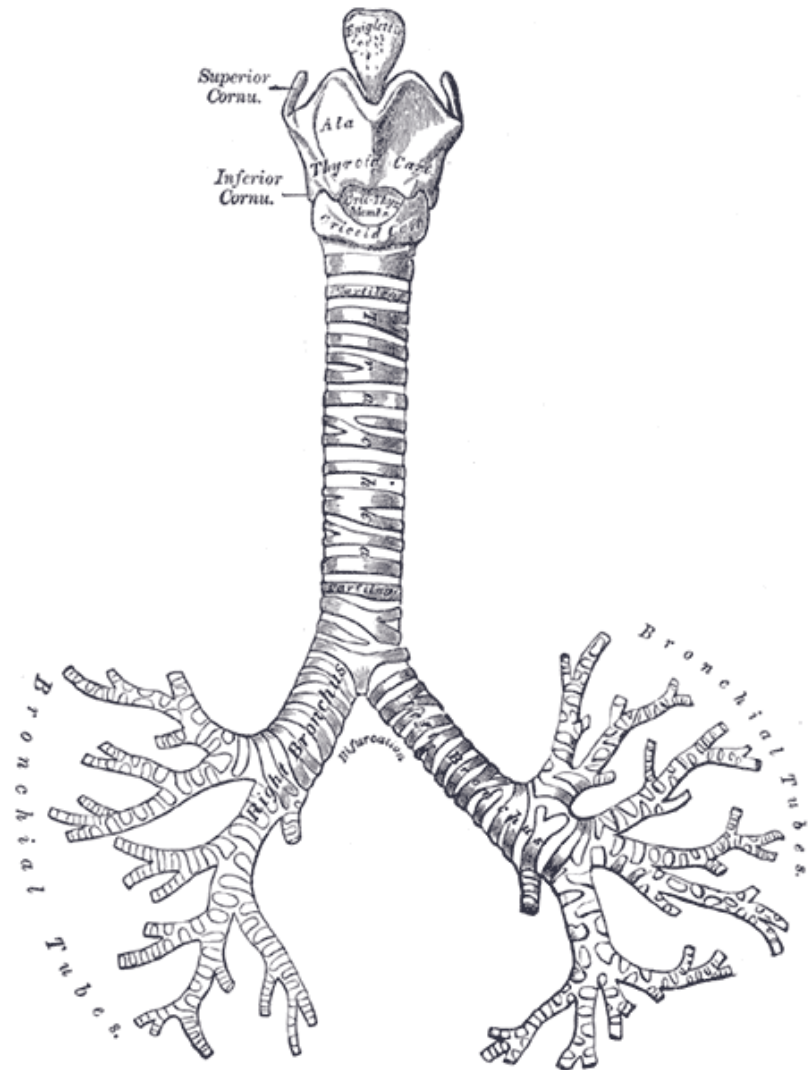
Lačković V, Bumbaširević V, Vuzevski V. Histološki atlas. Data status, Beograd, 2006.

Респираторни епител СЕМ



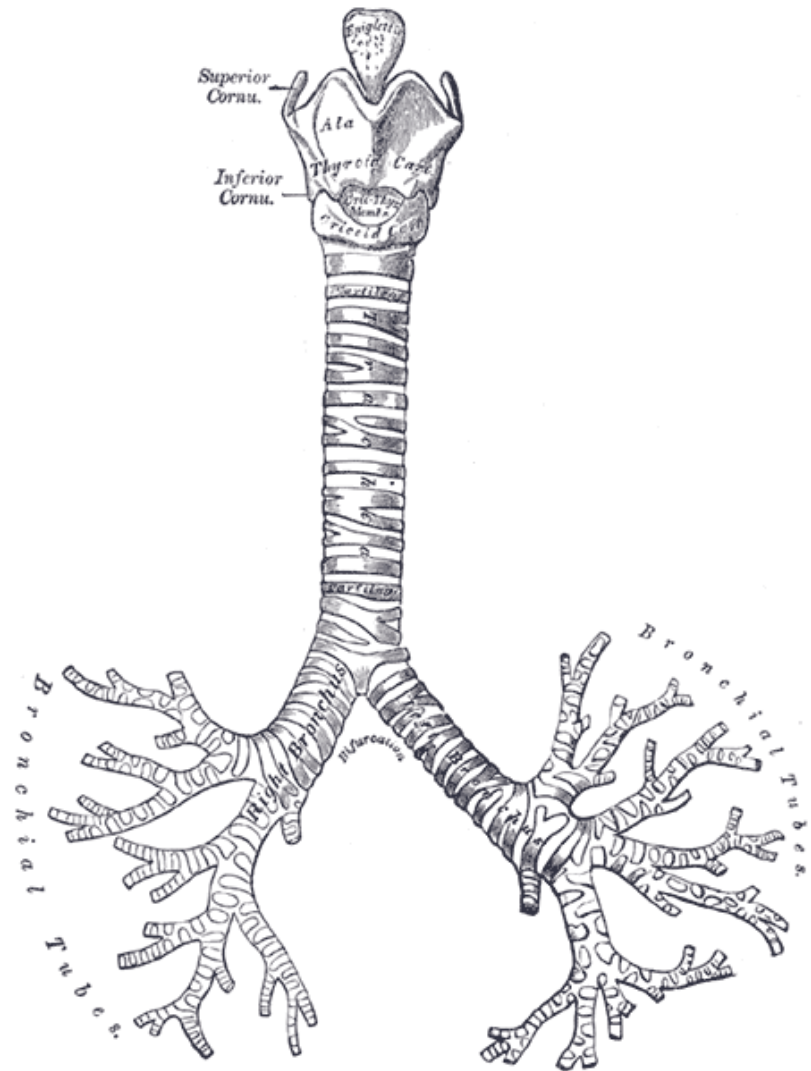
Бронхијално стабло

- Душник се грана на **десни и леви примарни бронх** који се налазе изван плућа.
- Сви остали бронхи су **интрапулмонални**.
- **Примарни** (главни или екстрапулмонални) бронхи имају идентичну **грађу као трахеја**, само им је дијаметар мањи, а **зид – тањи**.
- **Десни примарни бронх** грана се на три, а **леви на два секундарна бронха** (сваки секундарни бронх снабдева по један плућни лобус).



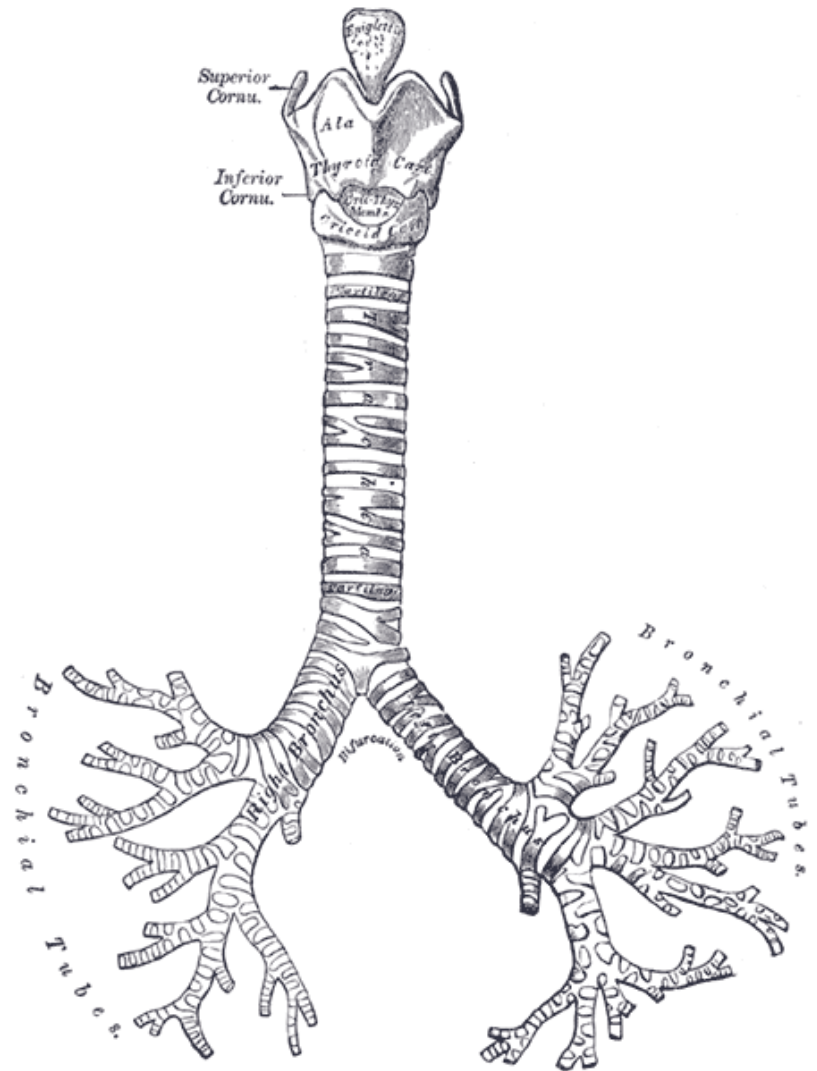
Бронхијално стабло

- Секундарни бронхи десне стране гранају се на 10, а са леве стране на 8 терцијарних (сегментних) бронха који обскрбљују бронхопулмоналне сегменте (има их 10 у десном и 8 у левом плућном крилу).
- Терцијарни бронхи се дихотомо гранају кроз 9 – 12 (најчешће 11) генерација бронха.
- Рачвањем последње генерације терцијарних бронха настају претерминалне бронхиоле (ПБ).



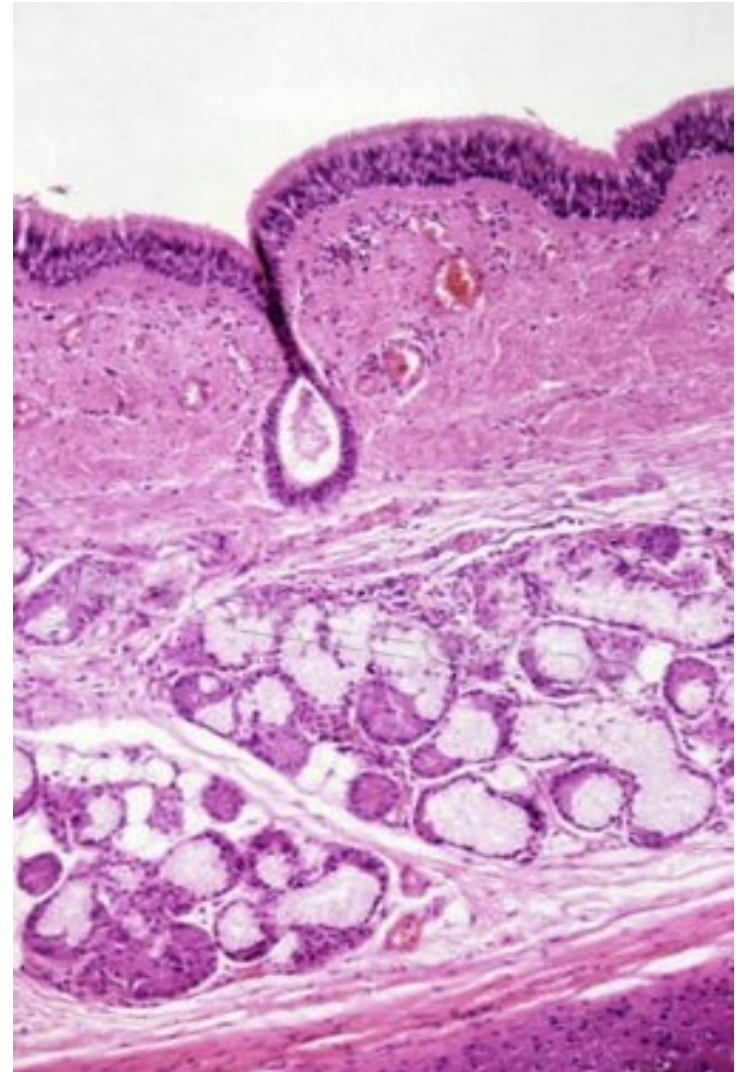
Бронхијално стабло

- После **5-6** сукцесивних рачвања **ПБ** настају терминалне **бронхиоле**.
- Деобом терминалних бронхиола а настају **респираторне бронхиоле** (17. генерација).
- Деобама респираторних бронхиола настају **алвеоларни ходници** на чијим су крајевима алвеоле.



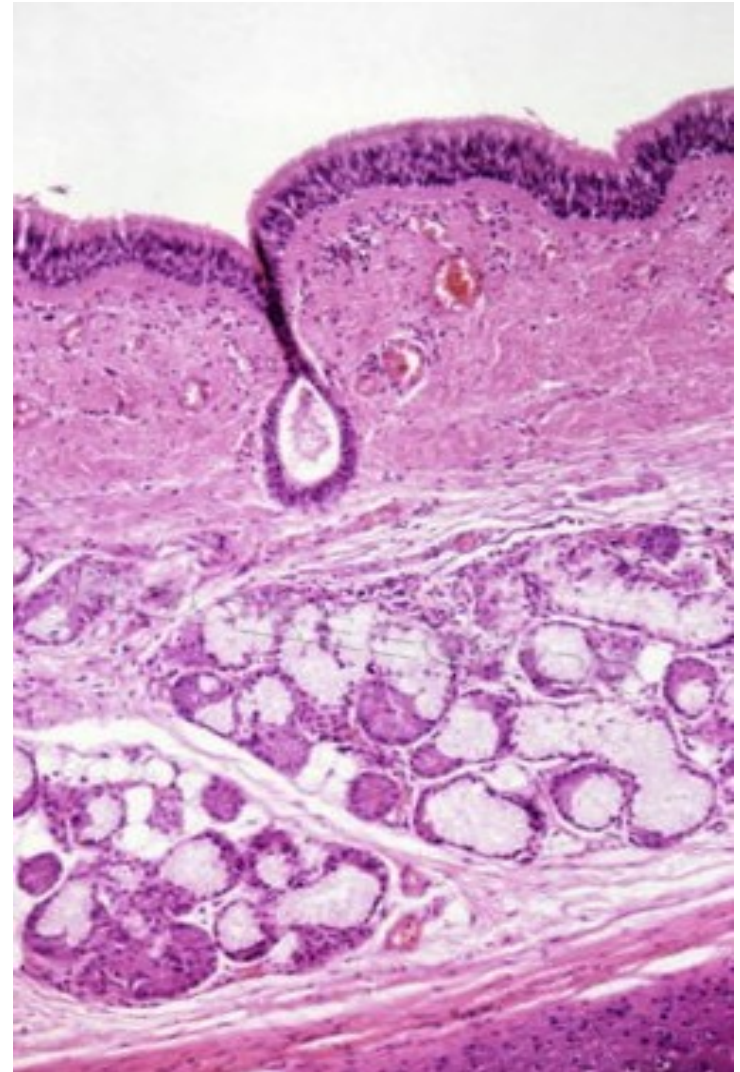
Интрапулмонални бронхи

- Дихотомим гранањем бронха редукује се њихов дијаметар и дебљина зида.
- У зиду бронха хрскавица се појављује у све мањим фрагментима.
- На нивоу бронха дијаметра 1мм, нестаје хрскавица и на том нивоу бронхи прелазе у бронхиоле.
- Упоредо са губљењем хрскавице, мишићни слој постаје израженији.



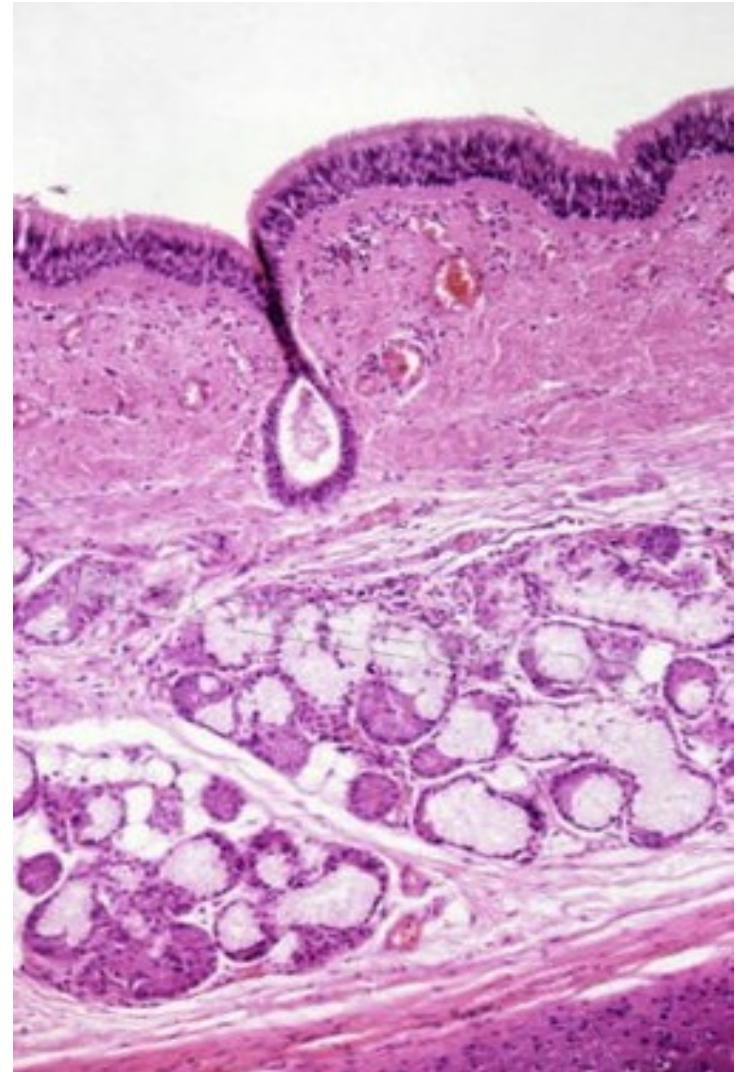
Интрапулмонални бронхи

- У зиду интрапулмоналних бронха, разликује се пет слојева:
- **Туника мукоза**
 - псеудослојевит троредни епител и ламина проприја (тања него код трахеје).
- **Туника мускуларис**
 - два подслоја спирално оријентисаних глатких мишића.



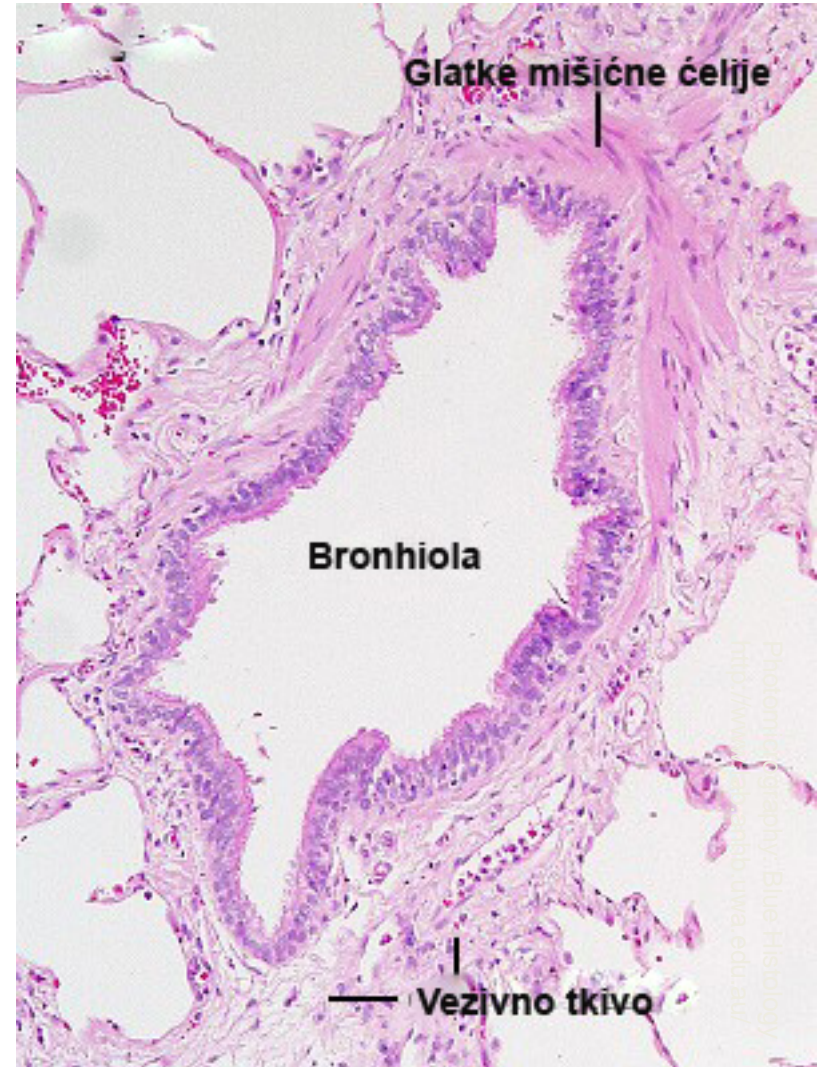Интрапулмонални бронхи

- **Туника субмукоза**
 - Растресито везиво које садржи мешовите **gll. bronchiales**.
- **Туника фиброкартилагинеа**
 - Неправилне плоче **хијалине хрскавице** међусобно повезане густим везивним ткивом које садржи **бронхијалне жлезде**.
- **Туника адвентиција**
 - Танак слој растреситог везива



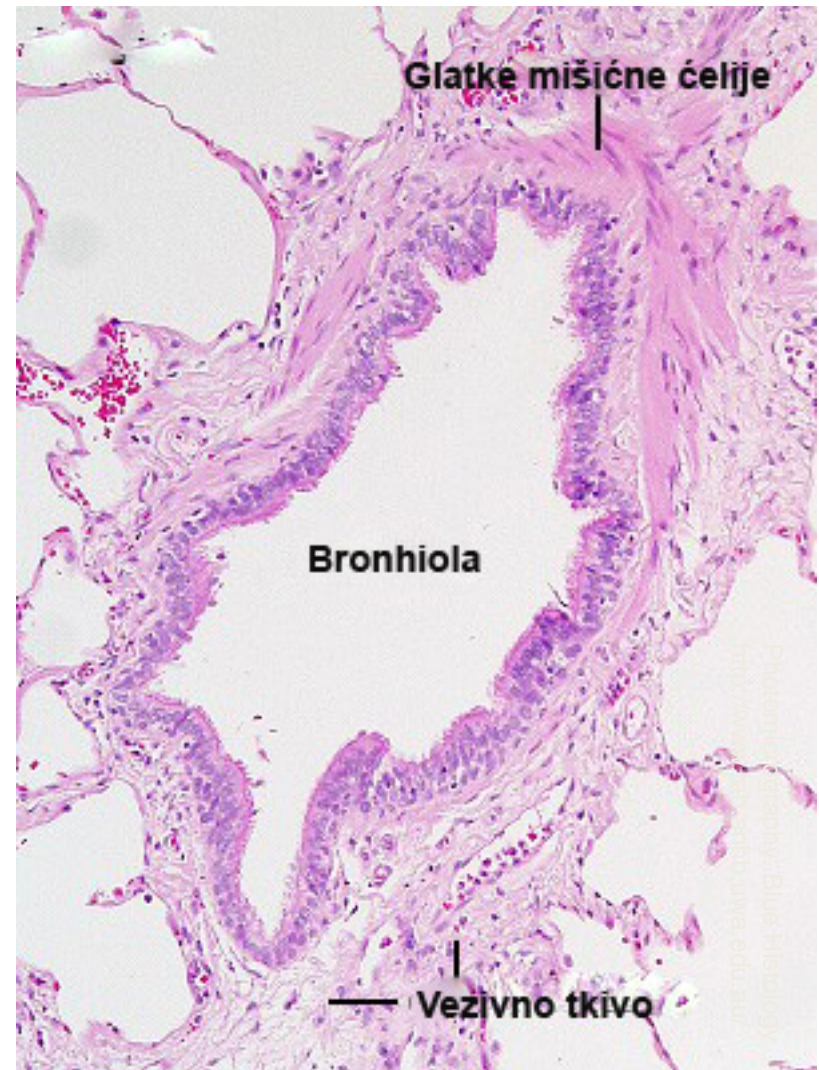Претерминалне и терминалне бронхиоле

- Представљају завршне спроводне путеве респираторног система.
- Бронхиоле немају ни хрскавицу ни жлезде.
- Претерминалне бронхиоле имају пречник од 0,5 до 1mm.
- Састоје се из следећих слојева:
- **Туника мукоза** – епител и ламина проприја.
 - **Епител** се мења са смањењем дијаметра бронхиола – од псеудослојевитог троредног до једноредног цилиндричног.



Претерминалне и терминалне бронхиоле

- У епителу се смањује број пехарастих ћелија.
- Граде га **трепљасте, четкасте, неуроендокрине и Клара ћелије**.
- Клара ћелије посредством **цитохром 450 ензима** неутралишу токсине из удахнутог ваздуха и синтетишу **протеин Клара ћелија CC16**, гликопротеине и холестерол (садржај сличан плућном сурфактанту).
- **Туника мускуларис** – добро развијен спирални слој (PSY сужава, SY проширује лумен бронхиола)
- **Туника адвентиција** – танак слој растреситог везива.



Претерминалне и терминалне бронхиоле

- **Терминалне бронхиоле** имају исту грађу зида као претерминалне бронхиоле.
- Мањег су дијаметра (0,3 до 0,5mm) и тањег зида.
- Обложене су **једноредним коцкастим епителом**.
- Епител садржи **трепљасте** и **Клара ћелије**.
- **Претерминална бронхиола** и сви њени нисходни огранци чине **плућни лобулу** (врх је окренут ка хилусу, база ка плеури).
- Сваки лобулулус садржи 2-3 ацинуса.
- **Ацинус** се састоји од **терминалне бронхиоле** и њених нисходних огранака.

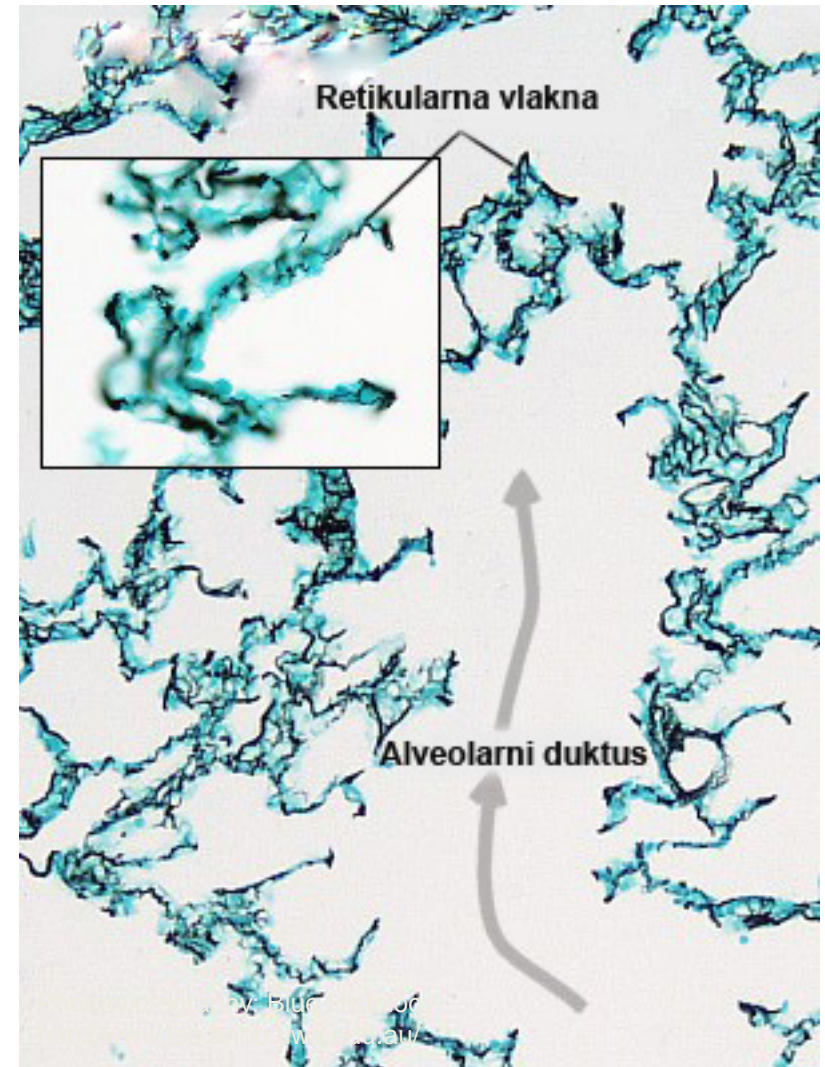


Респираторне бронхиоле

- Кратке дисајне цеви са **двојаком функцијом** – **кондукторном** и **респираторном**.
- **Зид респираторне бронхиоле** сличне је грађе као код терминалне бронхиоле.
- Граде га:
- **Туника мукоза** – епител и танка ламина проприја
 - **Епител** састављен од **једног реда коцкастих ћелија** са трепљама и **Клара ћелија**
 - Постепено **прелази у једноредан плочаст епител** алвеола.
- **Мишићни слој** – танак, присутан **само између алвеола** и на њиховом **слободном крају у виду прстена**.
- Након **три генерације**, респираторне бронхиоле гранају се **дихотомо или трихотомо у алвеоларне ходнике**.

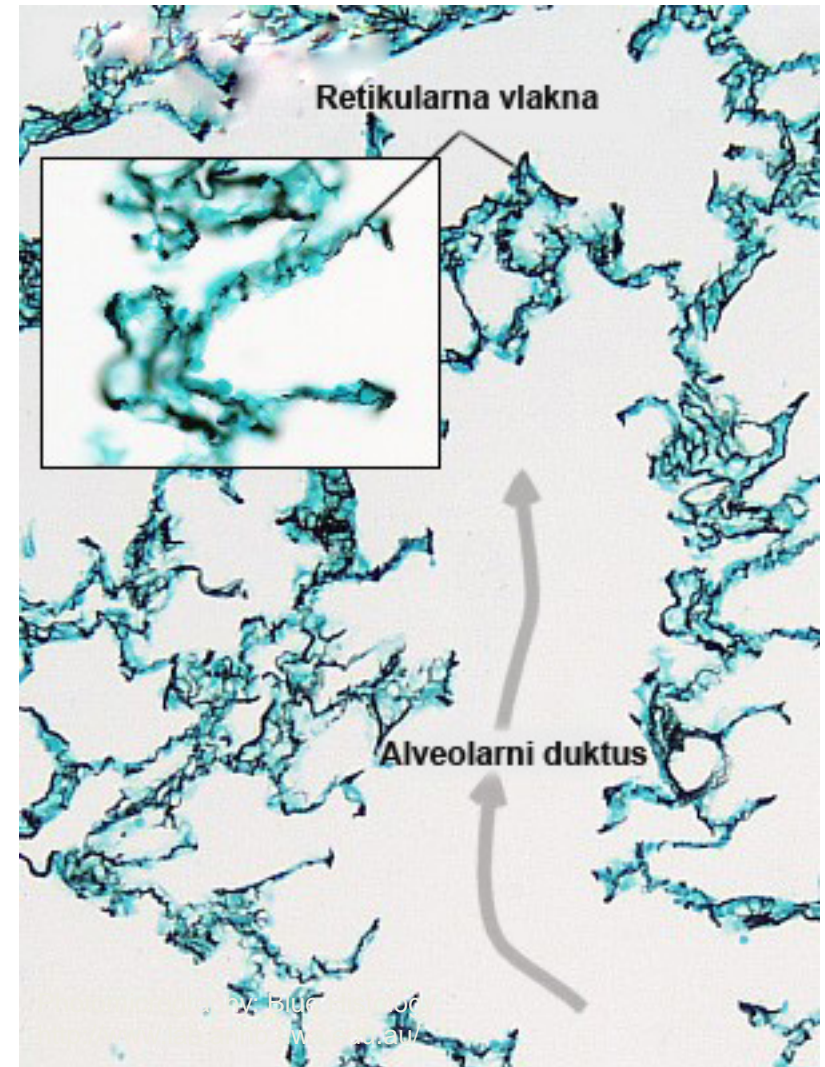
Алвеоларни дуктуси и сакулуси

- **Алвеоларни дуктуси** гранају се на две или три рачве које се слепо завршавају формирајући **алвеоларне сакулусе**.
- **Алвеоларне дуктусе** граде алвеоле распоређене у низу.
- **Алвеоларне сакулусе** граде алвеоле распоређене у облику грозда.



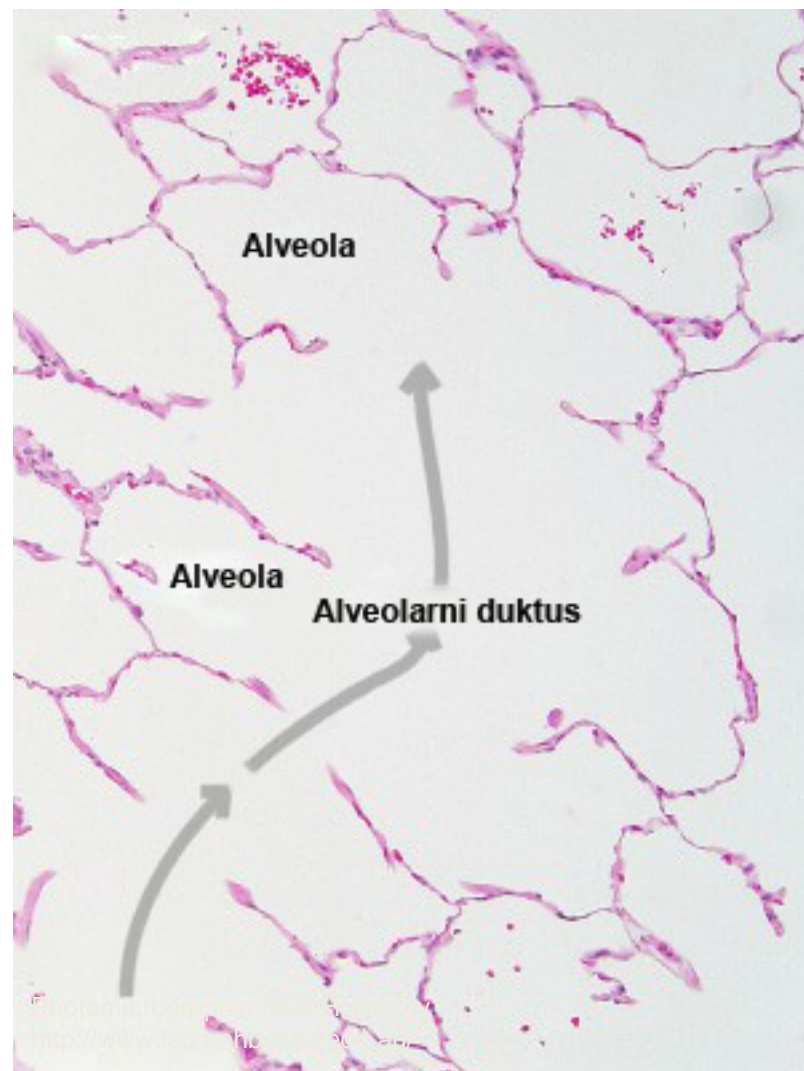Алвеоларни дуктуси и сакулуси

- Алвеоле се појављују **већ у зиду респираторних бронхиола**.
- У зиду ових алвеола налазе се **глатке мишићне ћелије**.
- Алвеоле у **алвеоларним дуктусима** такође **садрже глатке мишићне ћелије** у свом зиду.
- У алвеолама **алвеоларних сакулуса** глатке мишићне ћелије **изостају**.



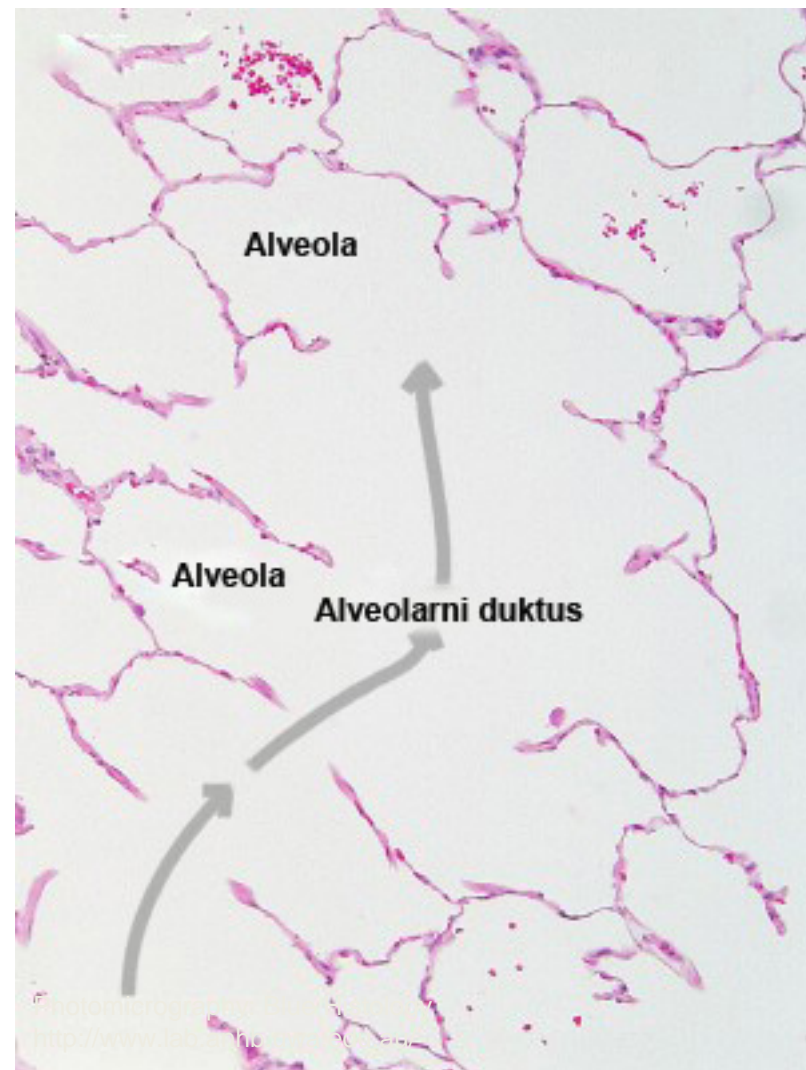Алвеоле

- **Кесасте шупљине** које се отварају у **респираторне бронхиоле, алвеоларне дуктусе** и **алвеоларне сакулусе**.
- Кроз њихов зид врши се **размена гасова** између ваздуха и крви.
- **Међусобно су раздвојене алвеоларним септумима** на којима се налазе алвеоларним **(Коновим) порама** (изједначавају притисак).
- Компоненте **алвеоларног септума** су:

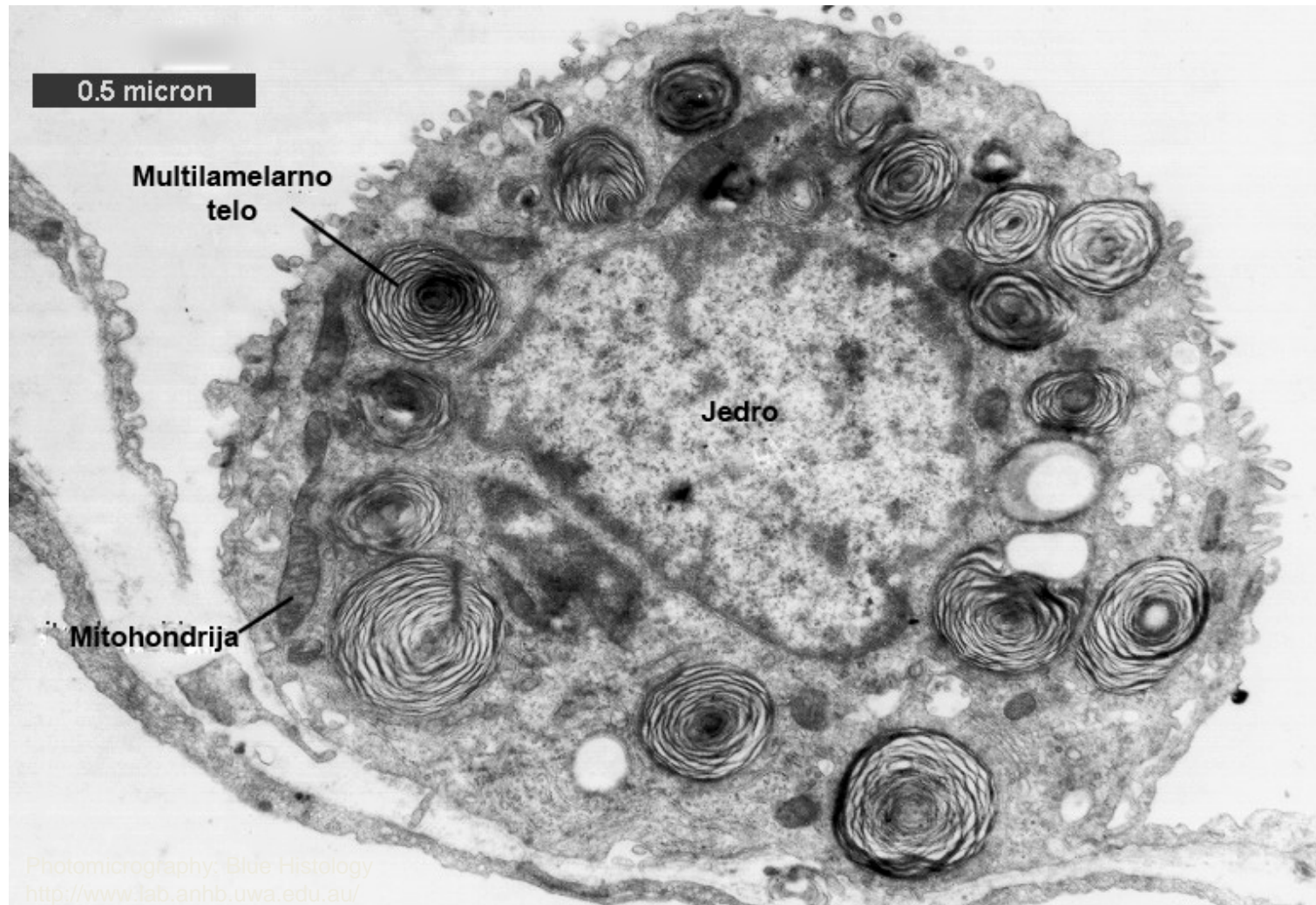


Алвеоле

- **Алвеоларни епител** – граде га две врсте пнеумоцита.
- **Пнеумоцити типа I** – плочасте ћелије повезане оклудентним везама специјализоване за размену гасова (чине 95% укупног епитела).
- **Пнеумоцити типа II** (септалне ћелије) – матичне и секретне ћелије (синтетишу **плућни сурфактант** или антиателектазни фактор).
- **Капилари** – континуираног типа граде најбогатију мрежу у телу.
- **Интерстицијумско везивно ткиво** – фиксне и лутајуће ћелије, везивна влакна и немијелинизована нервна влакна.



Пнеумоцит типа II



Респираторна баријера

- **Најтања је у оним деловима септума где су базалне мембране пнеумоцита тип I и ендотелних ћелија срасле у јединствену алвеоларну базалну мембрану.**
- У овим деловима септума, респираторну баријеру граде:
- **Пнеумоцити тип I**
- **Алвеоларна базална мембрана**
- **Ендотелне ћелије капилара**
- **У осталим деловима септума, баријера је знатно дебља јер су између базалних ламина ендотела и капилара уметнуте везивне ћелије и влакна.**
- Осим структурних елемената, у саставу респираторне баријере налази се и **плућни сурфактант.**

Алвеоларни макрофаги

- Крупне, лутајуће ћелије МФС-а.
- Локализовани су **унутар алвеоларног септума** и на **површини алвеола**.
- Потичу **од моноцита** из алвеоларних капилара.
- **Фагоцитују** инхалисане честице, угаљ, полен, бактерије...
- Део макрофага **мигрира до ларинкса** (избацује се искашљавањем).
- Други део **кроз интерстицијум** **мигрира до регионалних лимфних чворова**.
- Највећи део налази се **на површини алвеола**.

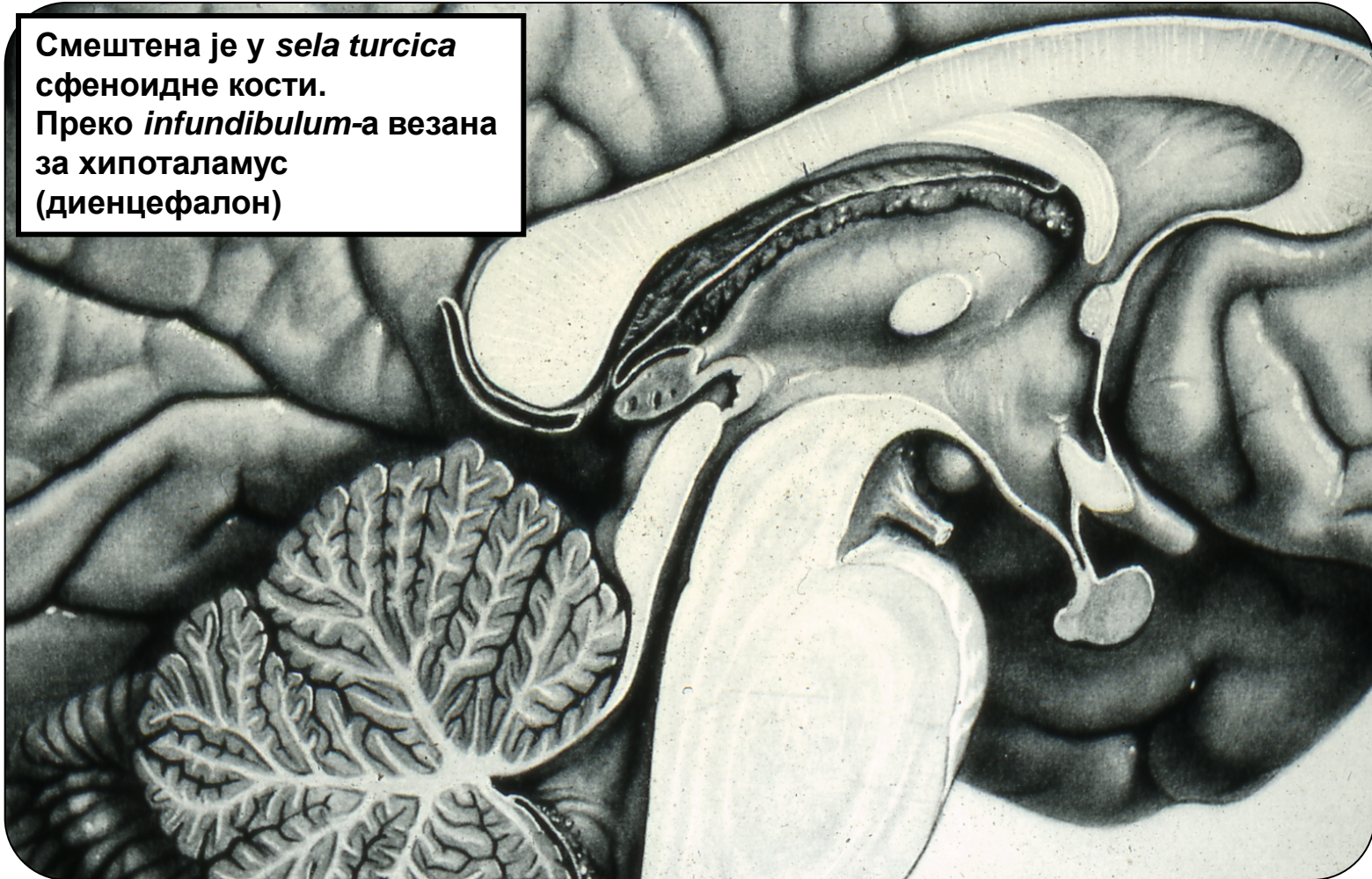
Плеура

- **Серозни омотач плућа.**
- Састоји се из **висцералног и паријеталног листа** (спајају се у пределу хилуса).
- **Између два листа** налази се мала количина серозне течности (**liquor pleurae**).
- **Висцерални лист** састоји се од мезотела и густог везива испод њега.
- **Паријетални лист** је сличне грађе, с тим што је **везивни слој** оскуднији.

ЕНДОКРИНИ СИСТЕМ

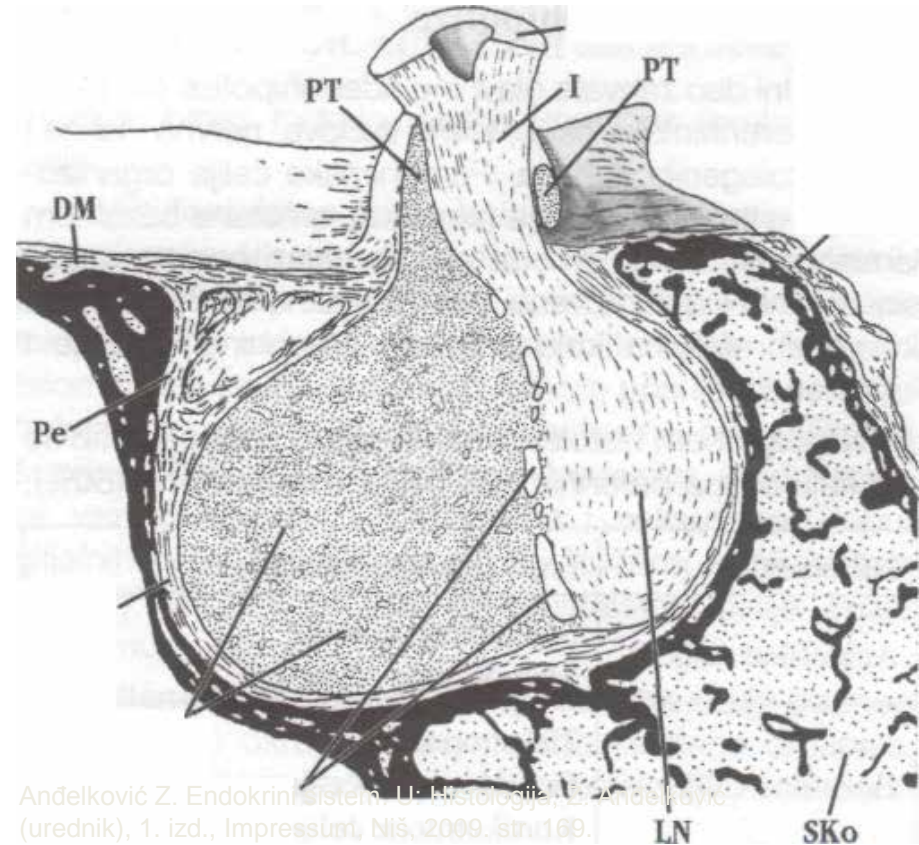
Хипофиза (glandula pituitaria)

Смештена је у *sella turcica*
сфеноидне кости.
Преко *infundibulum*-а везана
за хипоталамус
(диенцефалон)



Хипофиза (glandula pituitaria)

- Хипофиза садржи два морфолошки, функционално и ембрионално различита дела:
- **Аденохипофиза**
- **Неурохипофиза**

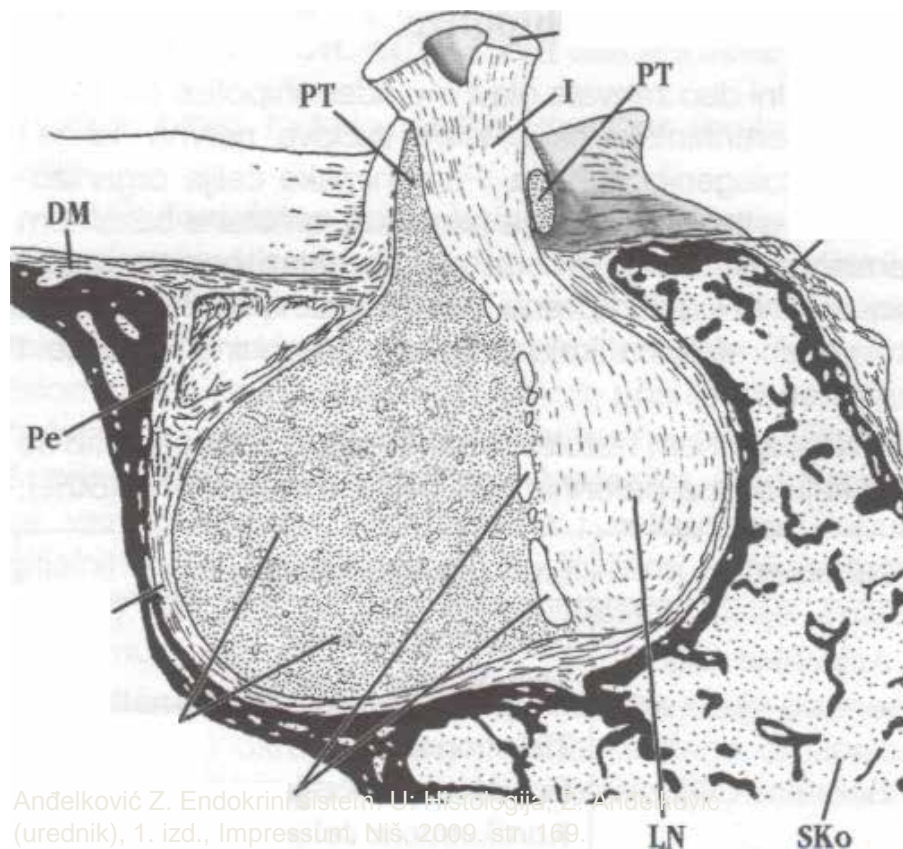


Хипофиза

PD-pars distalis: Pi-pars intermedia: PT-pars tuberalis; LN-lobus nervosus: I-infundibulum: EM-eminentia mediana; DM-dura mater; Pe-периост; Кр-капсула; SKo-сфеноидна кост

Аденохипофиза и неурохипофиза

- **Аденохипофиза:**
 - pars anterior (distalis)
 - pars intermedia
 - pars tuberalis
- **Неурохипофиза:**
 - pars posterior (neuralis)
 - infundibulum
 - eminentia mediana



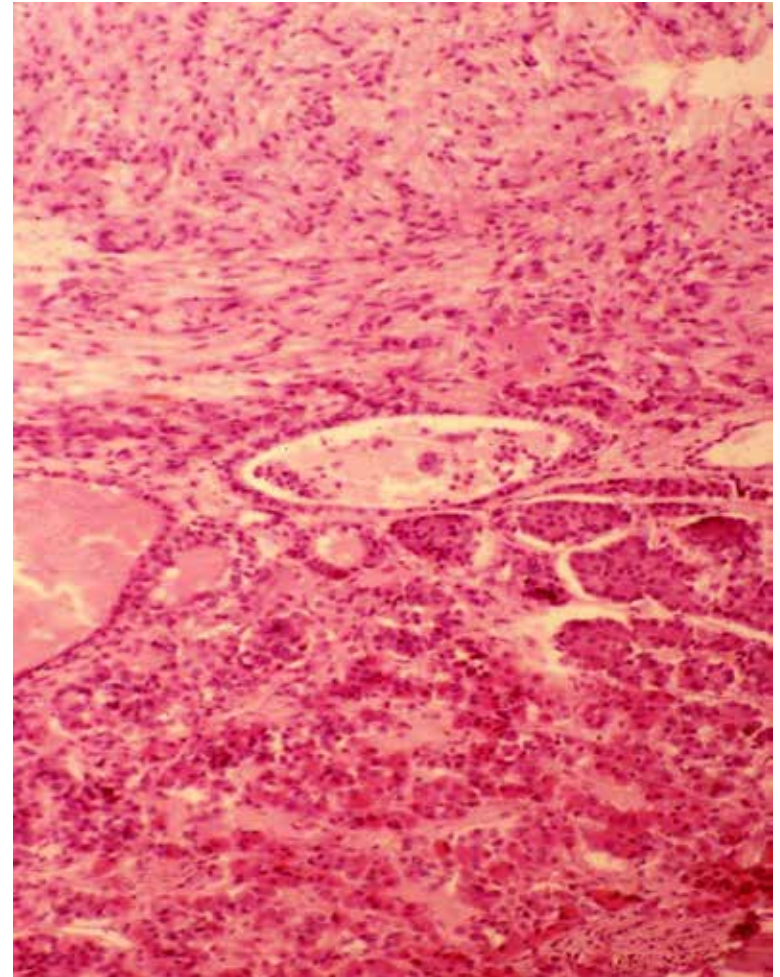
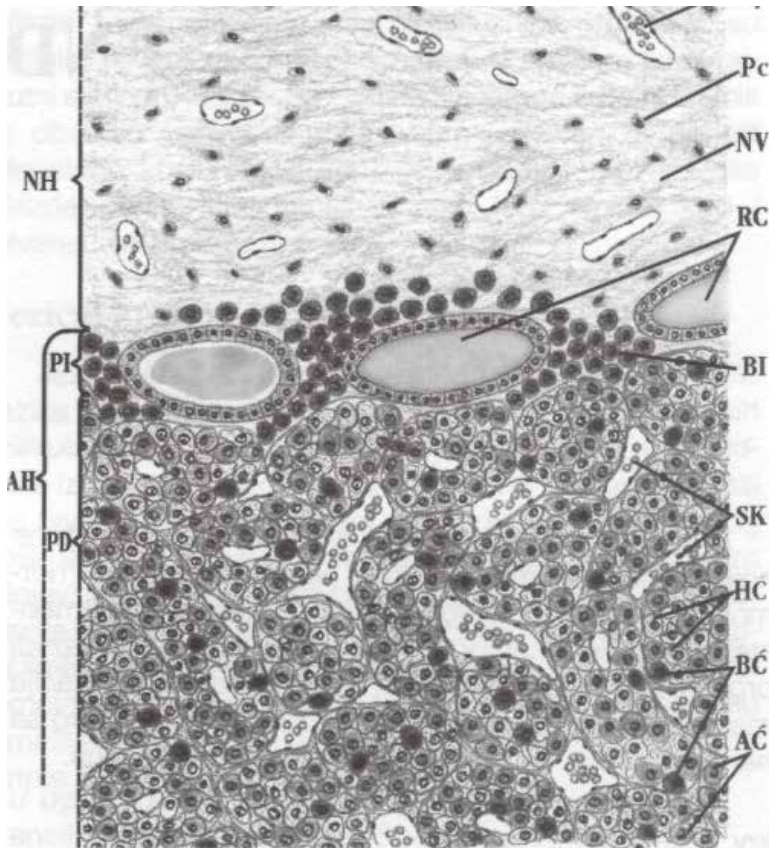
Andelković Z. Endokrini sistem II: Histologija, Andelković (urednik), 1. izd., Impressum, Niš, 2009. str. 169.

Хипофиза

PD-pars distalis; Pi-pars intermedia; PT-pars tuberalis; LN-lobus nervosus; 1-infundibulum; EM-eminentia mediana; DM-dura mater; Pe-периост; Кр-капсула; SKo-сфеноидна кост

Хистолошка грађа хипофизе

Anđelković Z. Endokrini sistem. U: Histologija, Z. Anđelković (urednik), 1. izd., Impressum, Niš, 2009. str. 170.

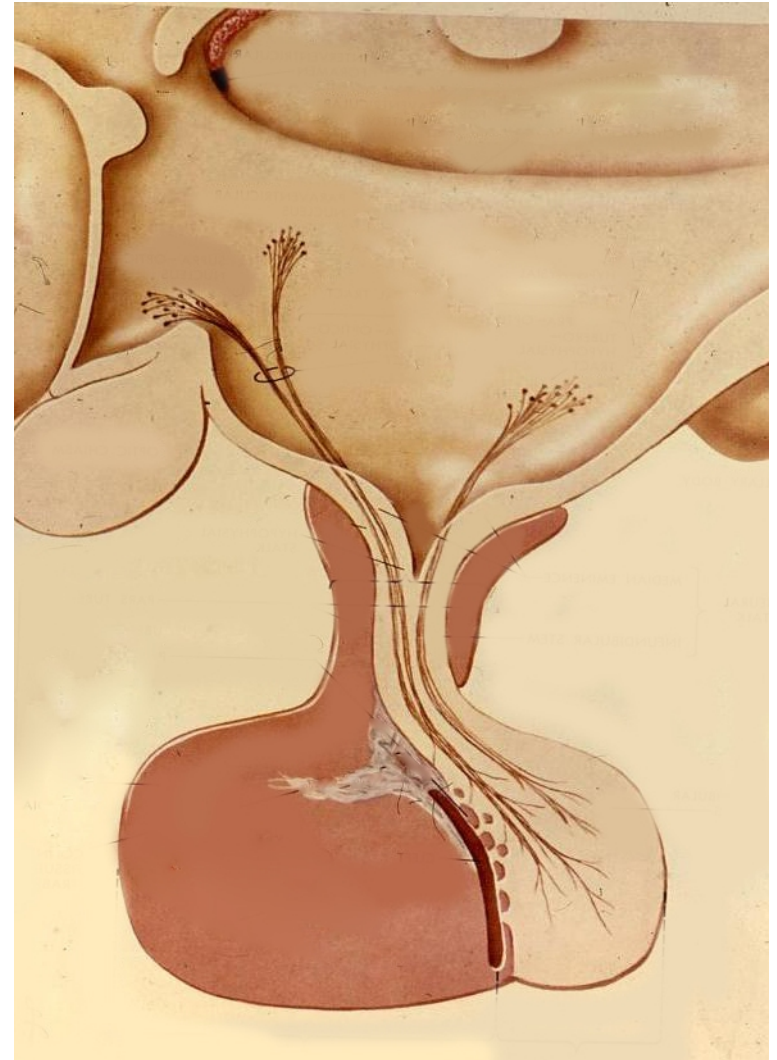


Хипофиза - хистолошки пресек

НН-неурохипофиза: АН-аденохипофиза. Pi-pars intermedia; PD-pars distalis; базофилна инвазија; RC-Раткеове цисте; AC-ацидофилне ћелије; BC-базофилне ћелије; HC-хромофобне ћелије; SK-синусоидни капилари; NV-неуросекретна влакна; PC-питуицити

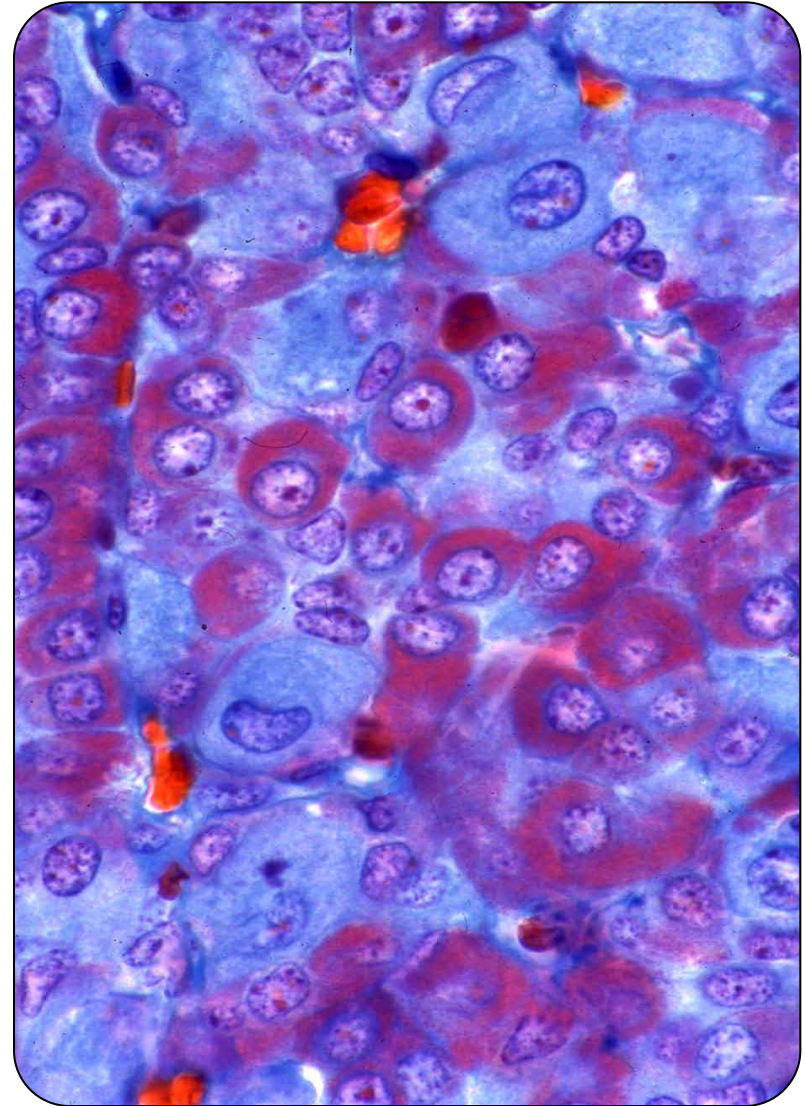
Pars anterior s. distalis аденохипофизе

- Око 75% аденохипофизе припада **предњем режњу** (pars anterior s. pars distalis).
- Основна подела ћелија је према афинитету за хистолошка бојења:
 - **хромофилне** (50%)
 - **хромофобне** (50%)
- Хромофилним ћелијама припадају:
 - **ацидофилне** (око 40% - цитоплазма се боји црвено)
 - **базофилне** (око 10% - цитоплазма се боји љубичасто)



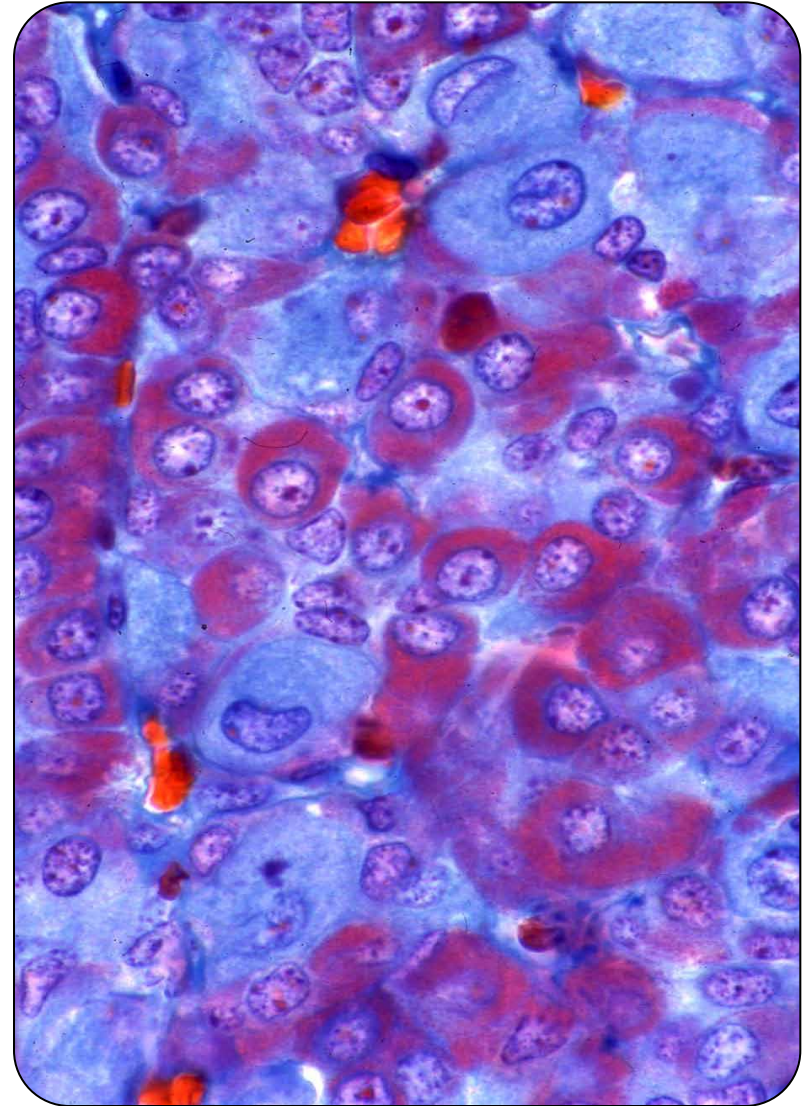
Ацидофилне ћелије предњег режња хипофизе

- **Соматотропне – СТН** (луче соматотропни хормон)
 - **Најбројније** међу секретним ћелијама.
 - Осредње величине, овалног облика.
 - Тамне грануле равномерно распоређене по цитоплазми.
- **Мамотропне – ЛТН** (луче лактотропни хормон – пролактин)
 - Овалан облик, округло једро.
 - Бројније код жена.
 - Активне током трудноће и дојења – повећава се број секретних гранула.
 - Са престанком дојења, лизозомски ензими разлажу грануле – аутофагија.



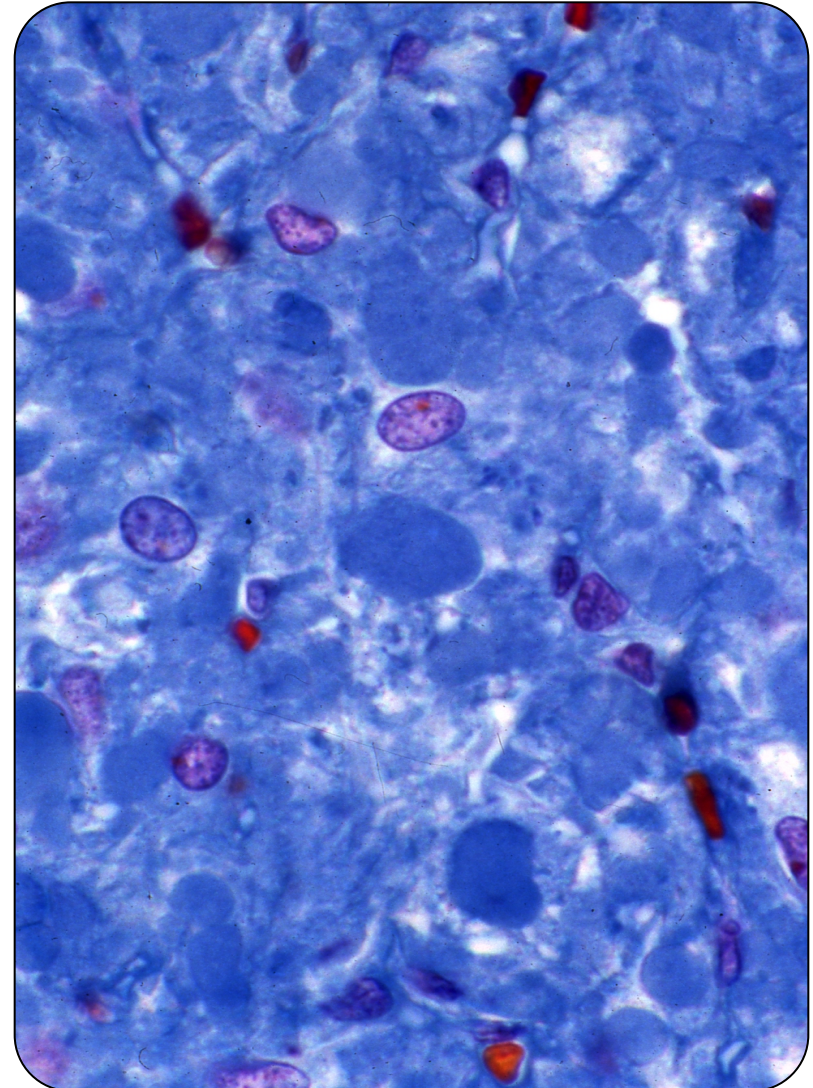
Базофилне ћелије предњег режња хипофизе

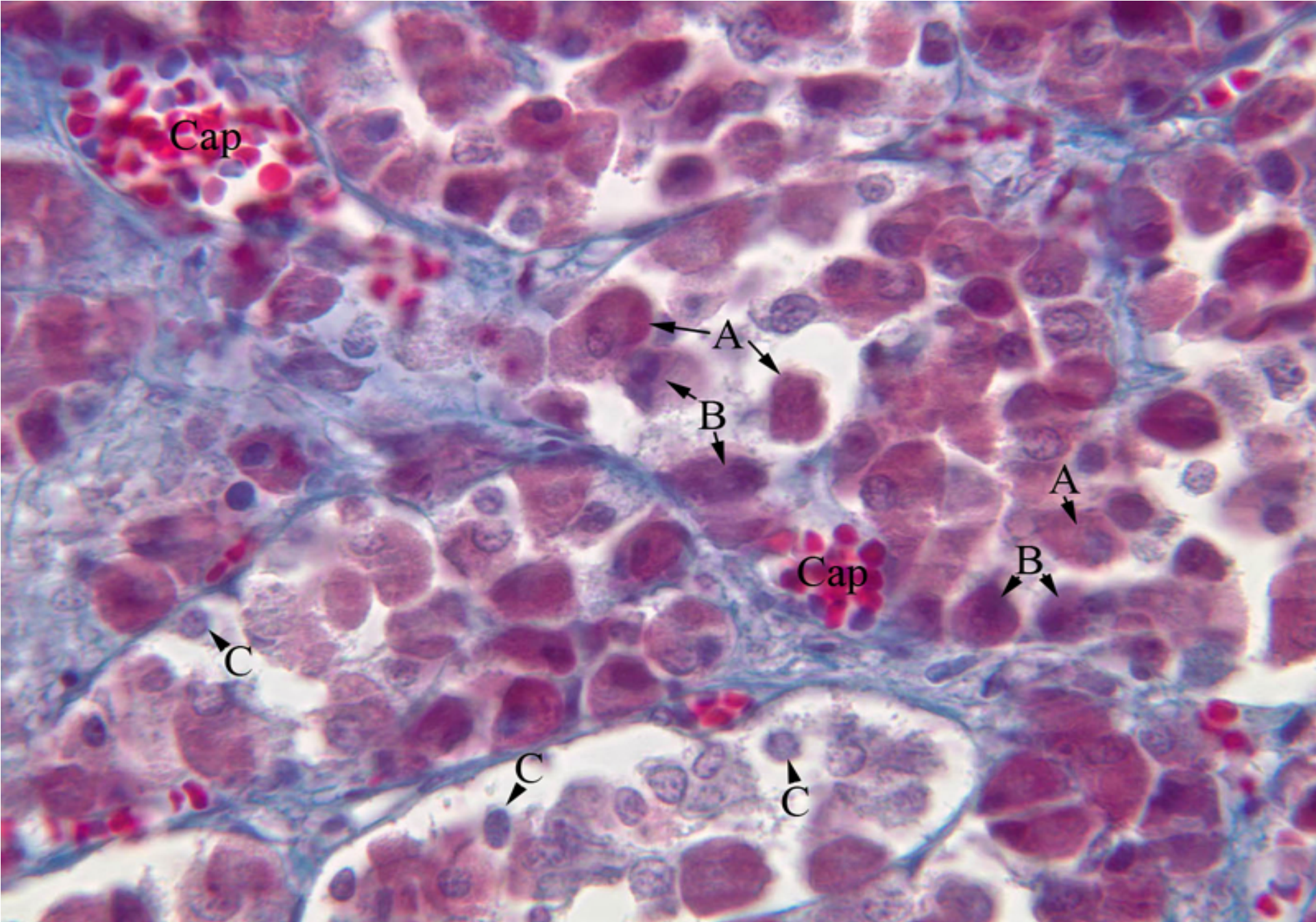
- **Тиреотропне – TSH** (луче тиростимулишући хормон)
 - § Заступљене у мањем броју од осталих. Звездастог облика, елиптично једро, ситне грануле.
- **Гонадотропне – FSH/LH** (луче фоликулостимулирајући и лутеинизирајући хормон)
 - § **Највеће ћелије** аденохипофизе. Овалан облик, округло једро. У истим гранулама оба хормона.
- **Кортикотропне - АСТН** (луче адренокортикотропни хормон)
 - § Полигоналне или издужене, са овалним ексцентричним једром. Периферно – мањи број гранула. Слаб афинитет ка базним бојама.



Хромофобне ћелије предњег режња хипофизе

- **Фоликулостелатне ћелије**
 - Чине 5% ћелијске популације аденохипофизе.
 - Звездастог облика са продужецима између ендокриних ћелија.
 - Имају нутритивну и потпорну улогу.
- **Матичне (прекурсорне) ћелије**
 - Мале ћелије овалног облика.
 - Округло једро и слабо изражене органеле.
 - Од њих настају остале ћелије аденохипофизе.



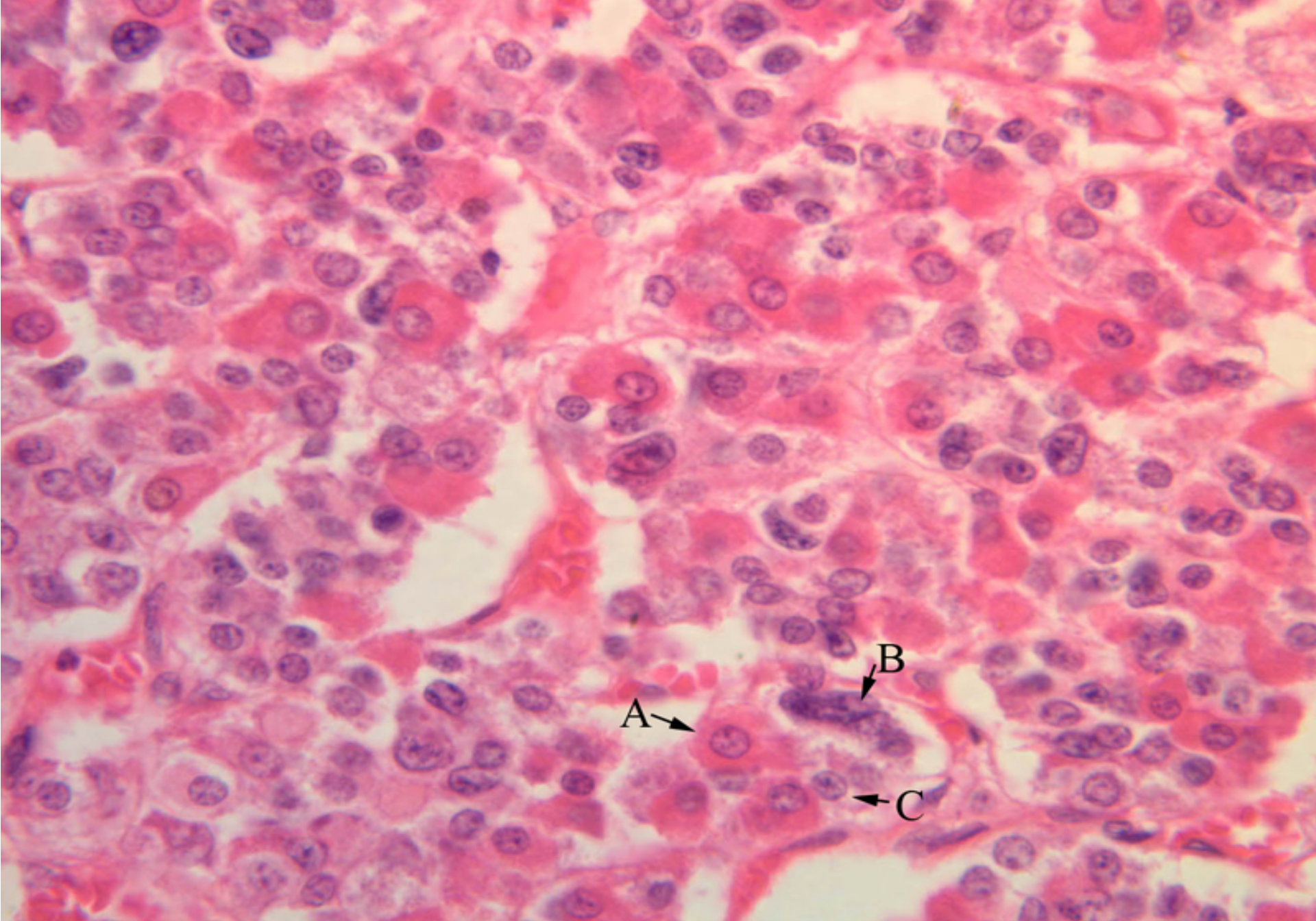


A - acidophils

B - basophils

C - chromophobes

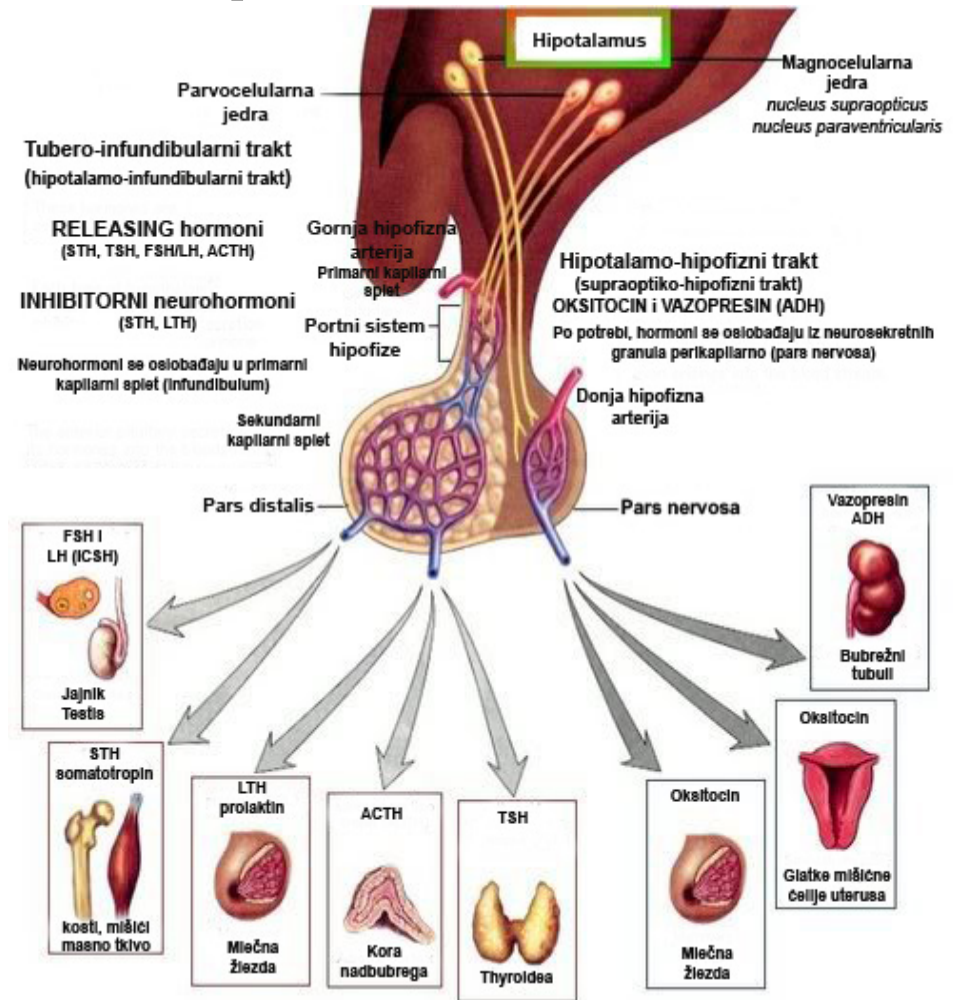
Cap - capillaries



A - acidophil B - basophil C - chromophobe

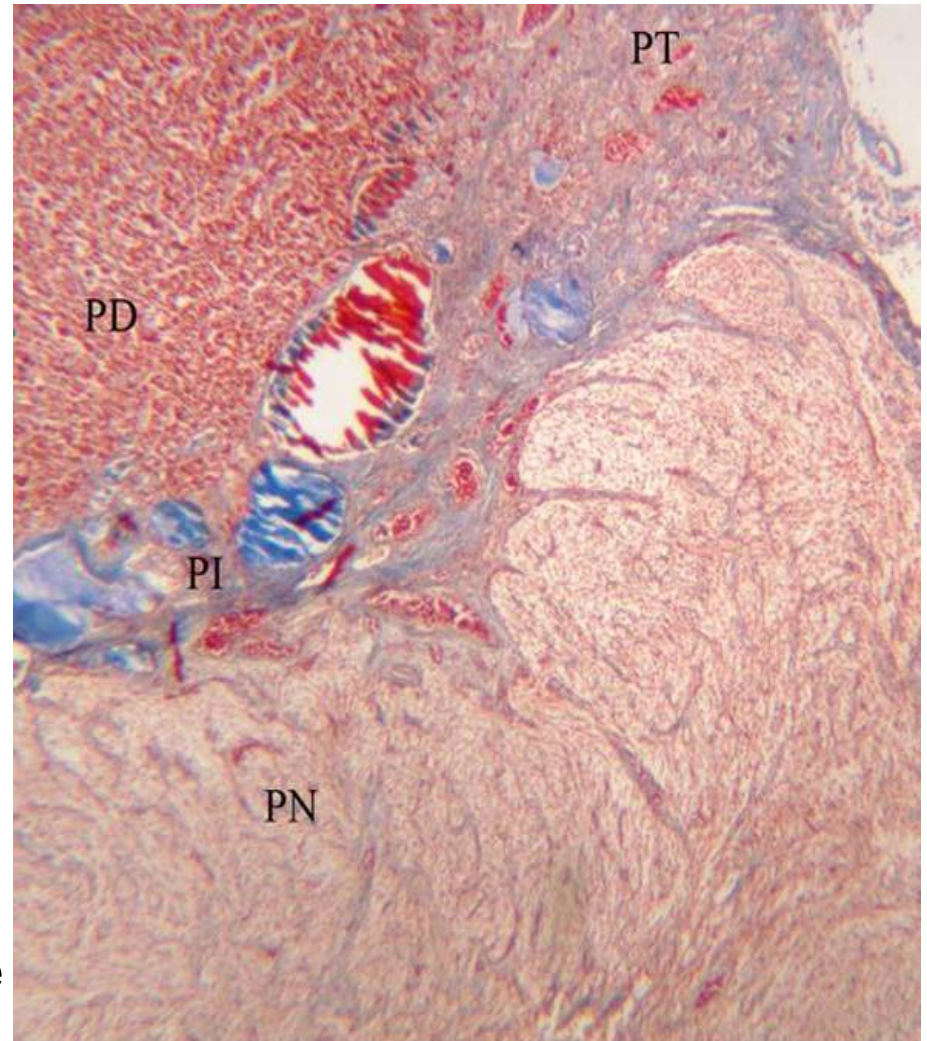Контрола секреције ћелија предњег режња хипофизе

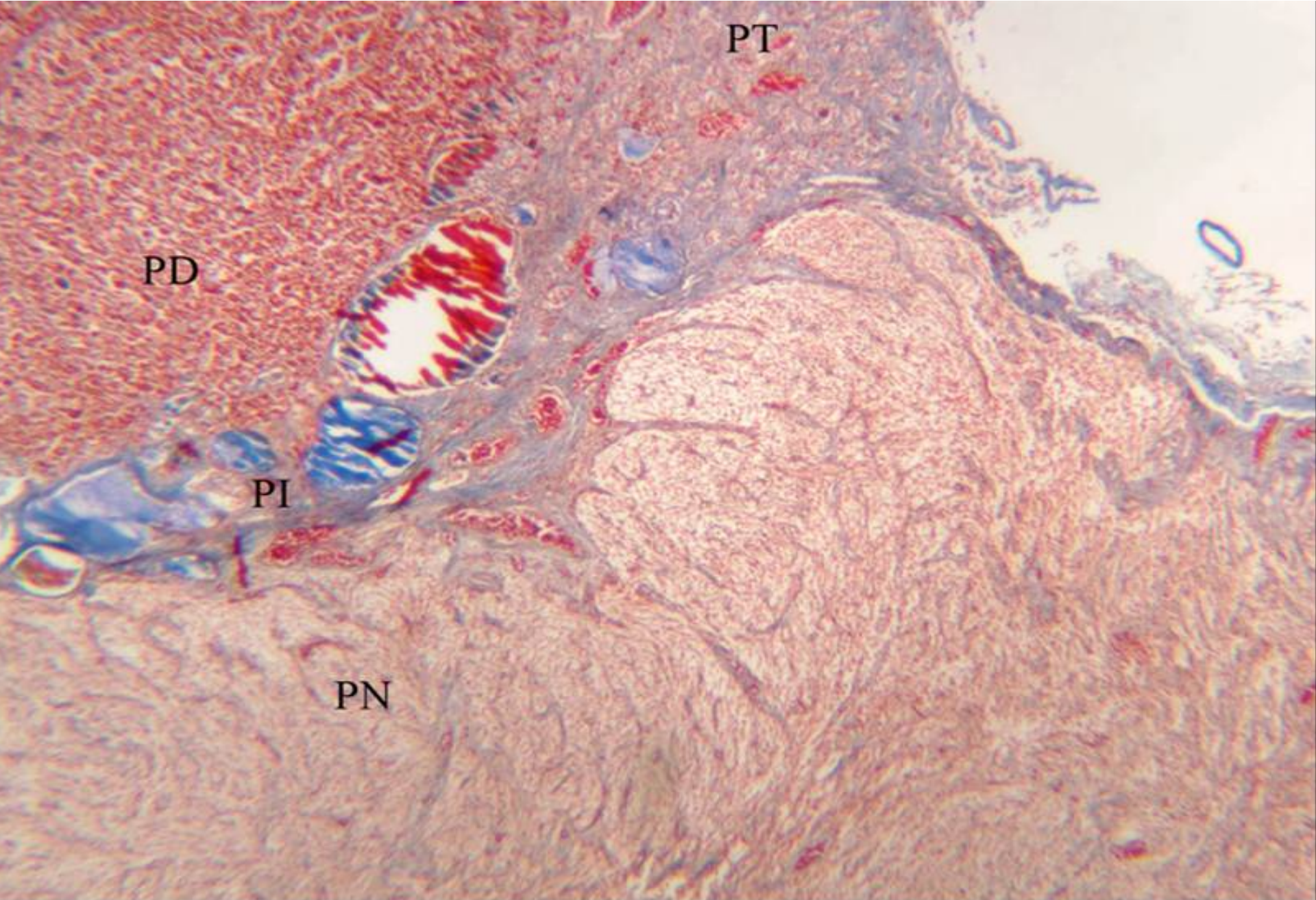
- Лучење свих ћелија предњег режња је под контролом **регулаторних хормона (неурохормона) хипоталамуса**.
- Ослобађају се на крајевима **тубероинфундибуларног тракта**.
- Крвотоком се преносе до ендокриних ћелија.
- Неурохормони са стимулишућим дејством (**релеасинг фактори**) подстичу секрецију **STH, TSH, FSH/LH/ICSH** ћелије.
- Инхибиторни неурохормони делују на **STH** и **LTH** ћелије.



Pars tubularis аденохипофизе

- Наставак **дисталног дела аденохипофизе** који се уврће **око инфундибулума** (дели га танак слој растреситог везива).
- Садржи веће крвне судове и траке паренхимских, **предоминантно базофилних ћелија**.
- Показују имунореактивност на АСТН, FSH и LH.
- Њихова секретна активност је занемарљива.

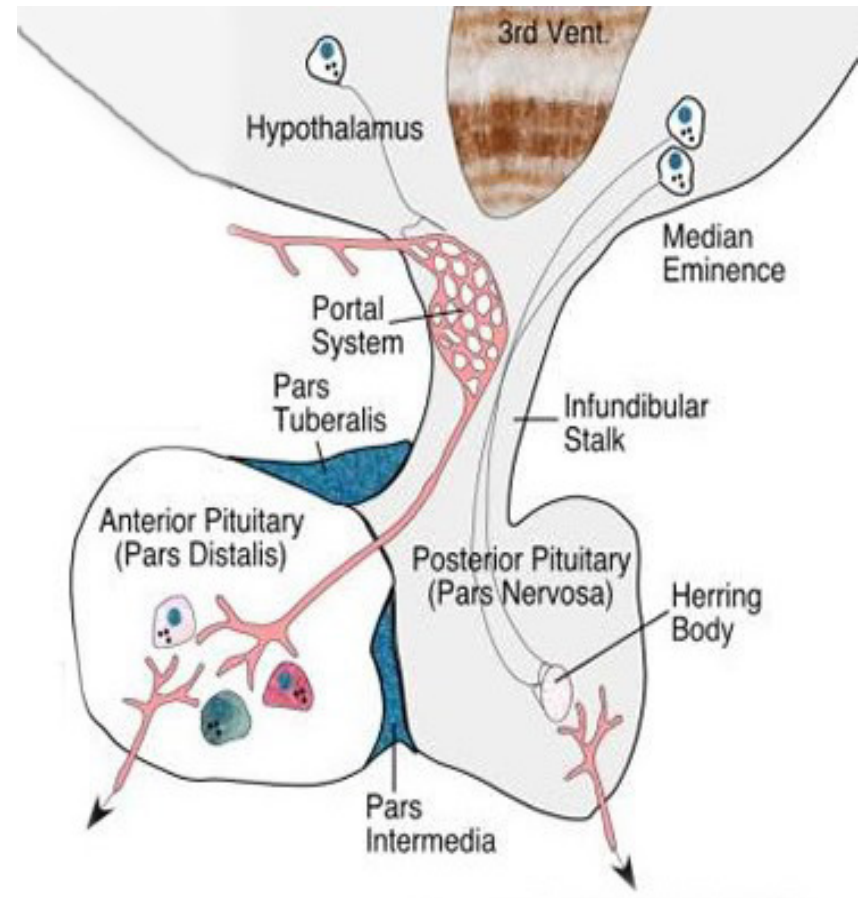




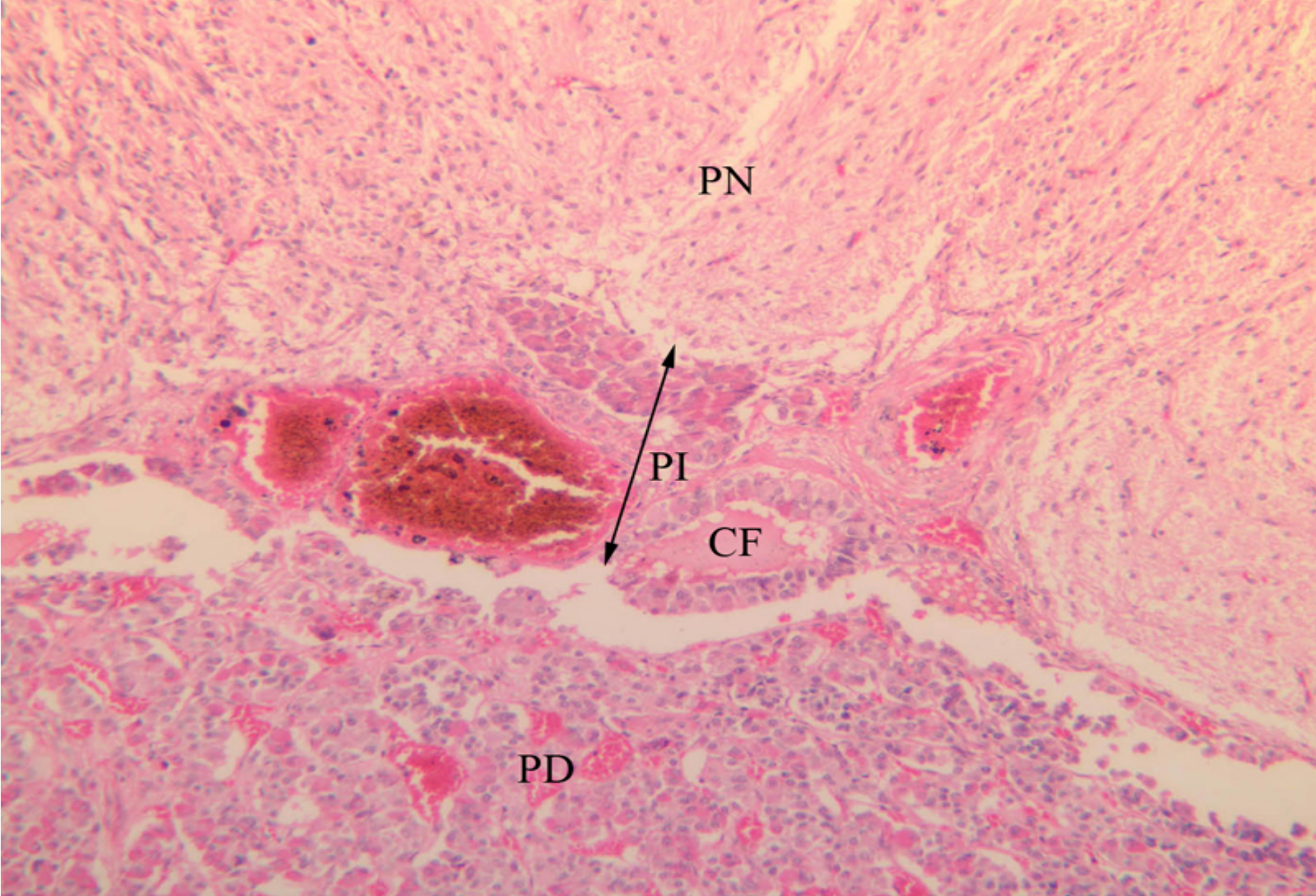
PT - pars tuberalis PD - pars distalis PI - pars intermedia
PN - pars nervosa (neurohypophysis)

Pars intermedia аденохипофизе

- Налази се између дисталног дела и неурохипофизе.
- Садржи **базофилне** и **хромофобне** ћелије и **Раткеове цисте**.
- **Раткеове цисте** представљају заостатке Раткеовог шпага.
- Између циста налазе се **траке базофилних ћелија** (код старијих проминирају према неурохипофизи – **базофилна инвазија**)
- Улога ћелија није позната, код већине кичмењака – MSH, код човека (могуће) ACTH

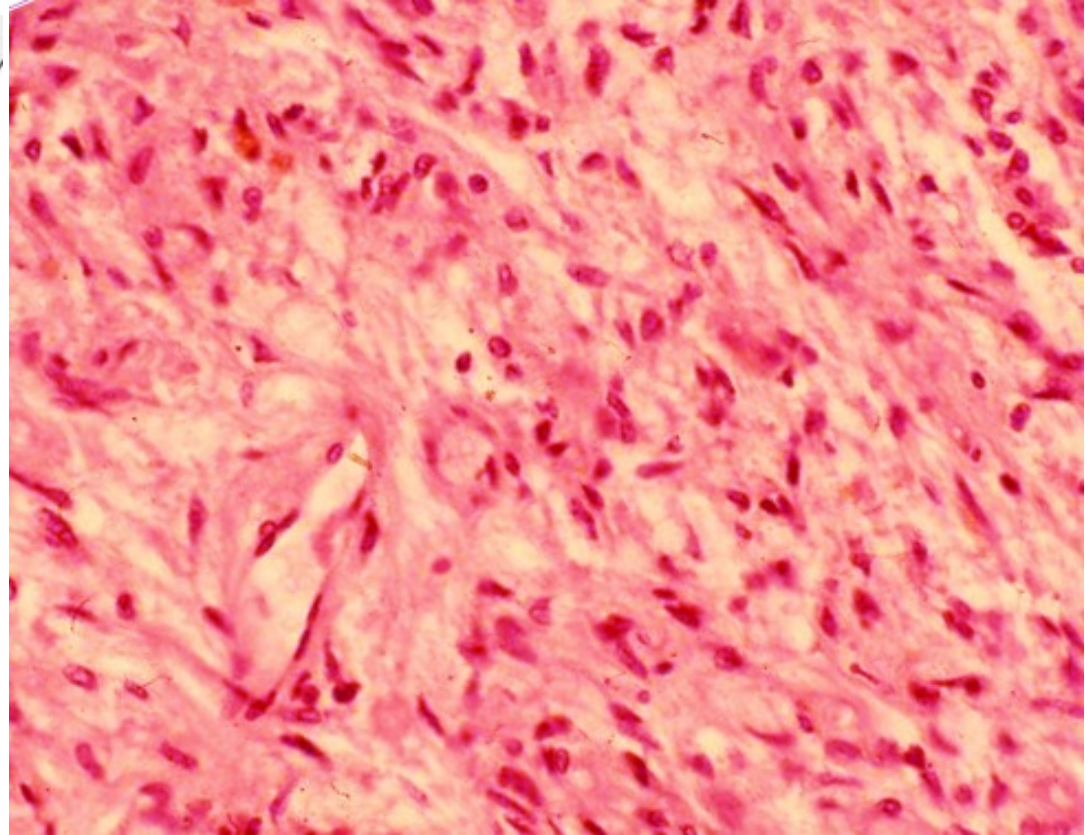
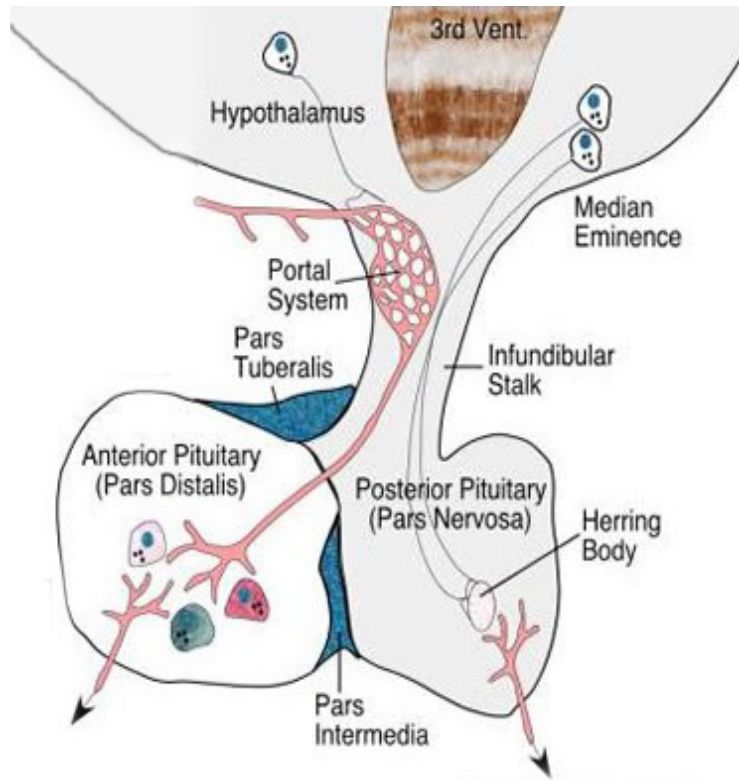


Zid Ratkeovih cisti obložen je **kockastim** ili **cilindričnim epitelom**, dok im sadržaj čini **amorfni koloid**.

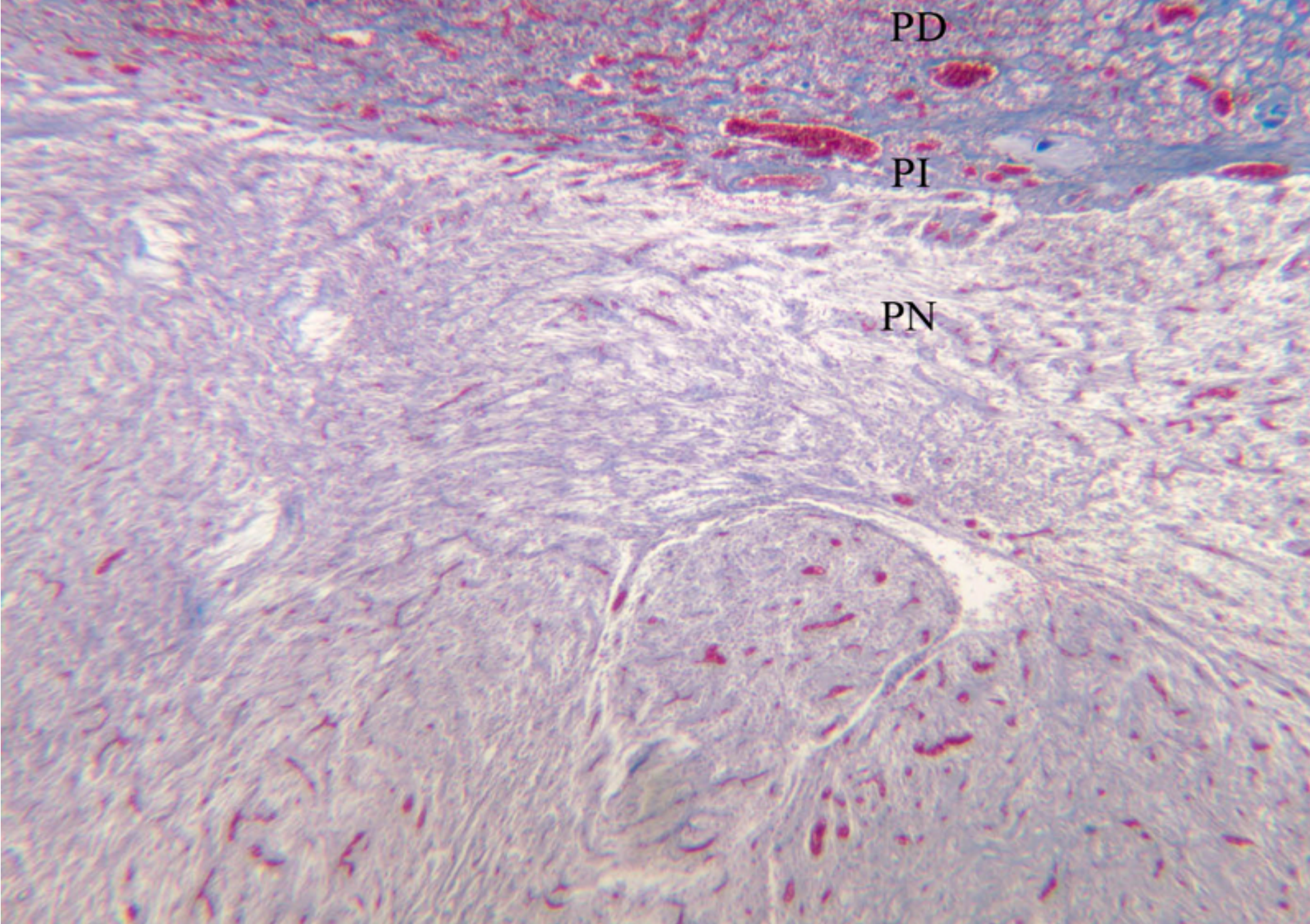


PN - pars nervosa (neurohypophysis) PI - pars intermedia (adenohypophysis)
PD - pars distalis (adenohypophysis) CF - colloid follicle

Неурохипофиза – pars posterior



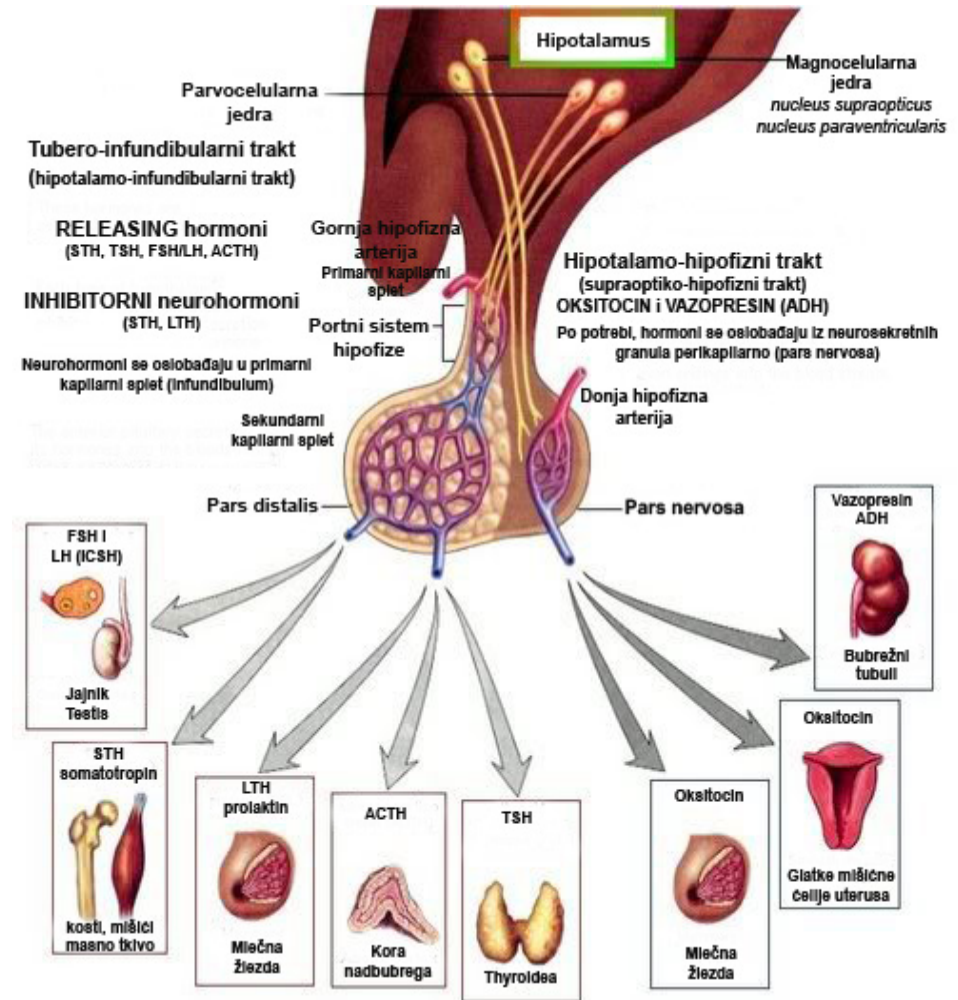
- Гради га око 100.000 неуросекреторних влакана (**аксона**)
- Модификоване глијалне ћелије – **питуицити**
- Богата мрежа **фенестрираних капиlara**



PD - pars distalis PI - pars intermedia PN - pars nervosa (neurohypophysis)

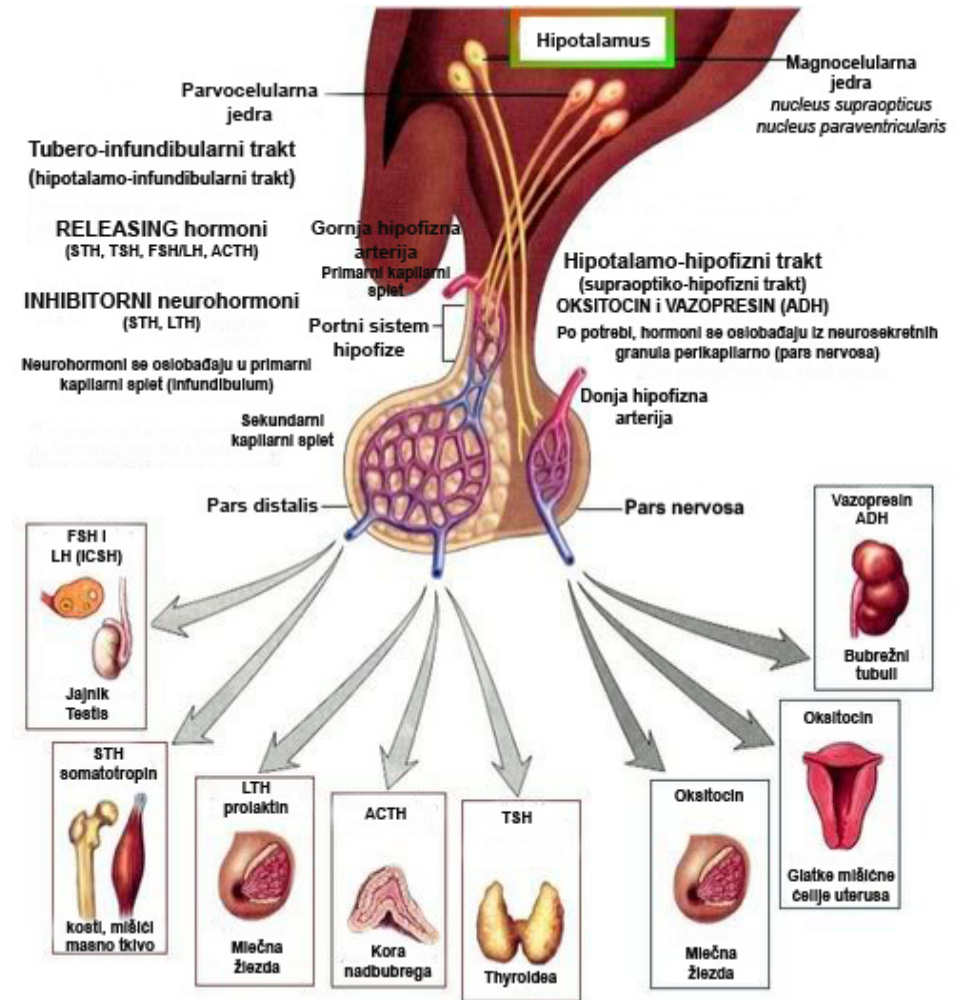
Неуросекреторна влакна задњег режња хипофизе

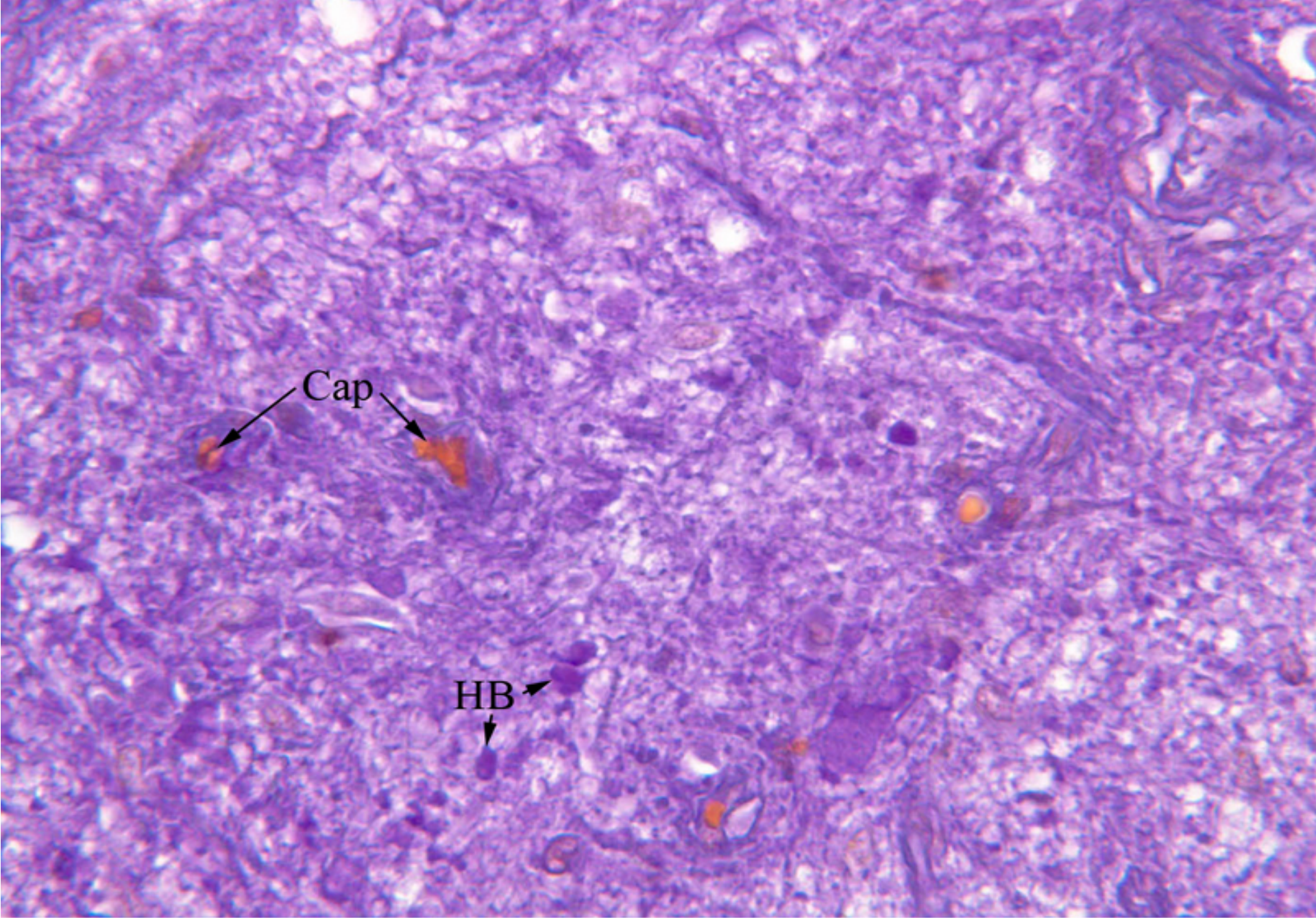
- Представљају аксоне неурона чија су тела смештена у супраоптичком и паравентрикуларном једру хипоталамуса
- Аксони формирају хипоталамо-хипофизни тракт, пролазе кроз еминенцију медијану и инфундибуларну петелјку и завршавају у парс постериор хипофизе.
- Не граде синапсе – завршавају се у перикапиларним просторима.
- Целом дужином садрже неуросекретне грануле у којима су хормони.



Неуросекреторна влакна задњег режња хипофизе

- У телу неурона хипоталамуса синтетишу се **окситоцин** и **вазопресин (ADH)**.
- Синтетисани окситоцин и вазопресин везују се за носећи протеин **неурофизин** и формирају **неуросекреторне грануле**
- Неуросекреторне грануле се “спуштају” дуж аксона.
- Грануле се депонују у крајевима аксона - **Херингова тела**.
- Херингова тела се по потреби празне у близини капиlara (у телу хипофизе).



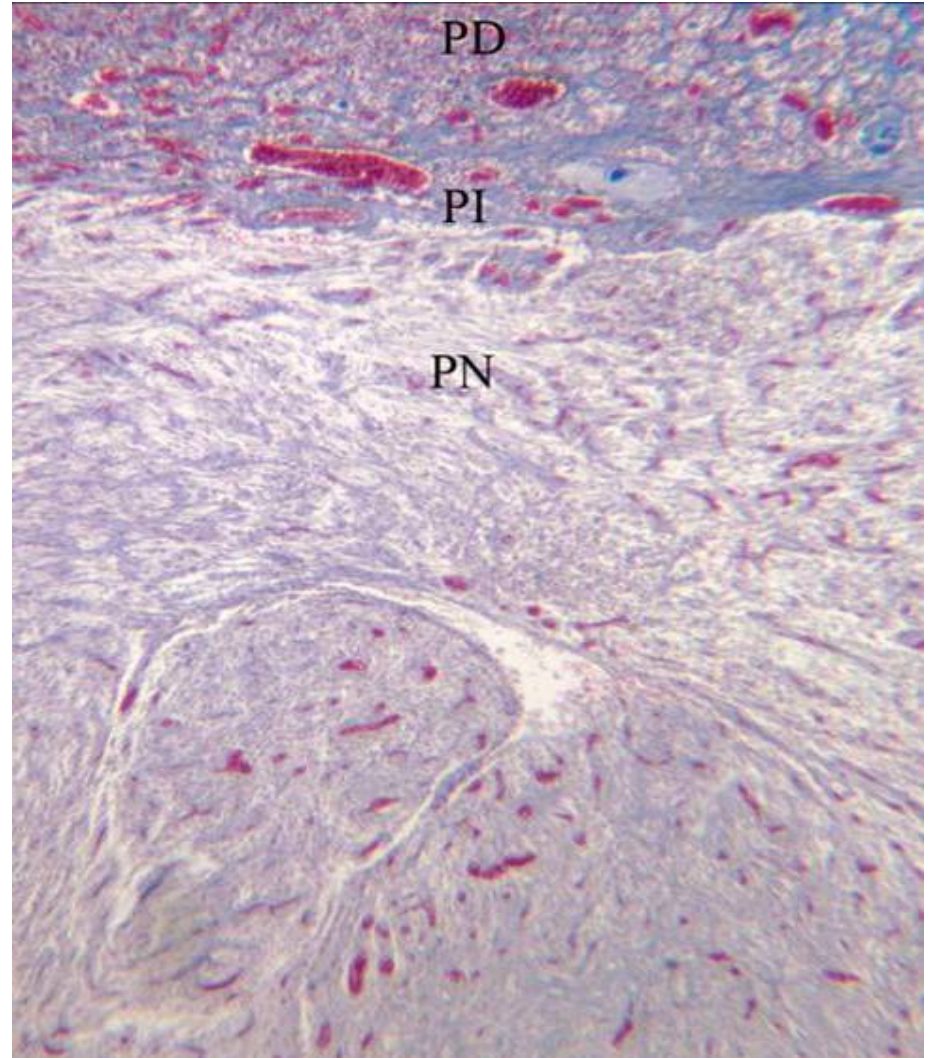


HB - Herring bodies

Cap - capillaries

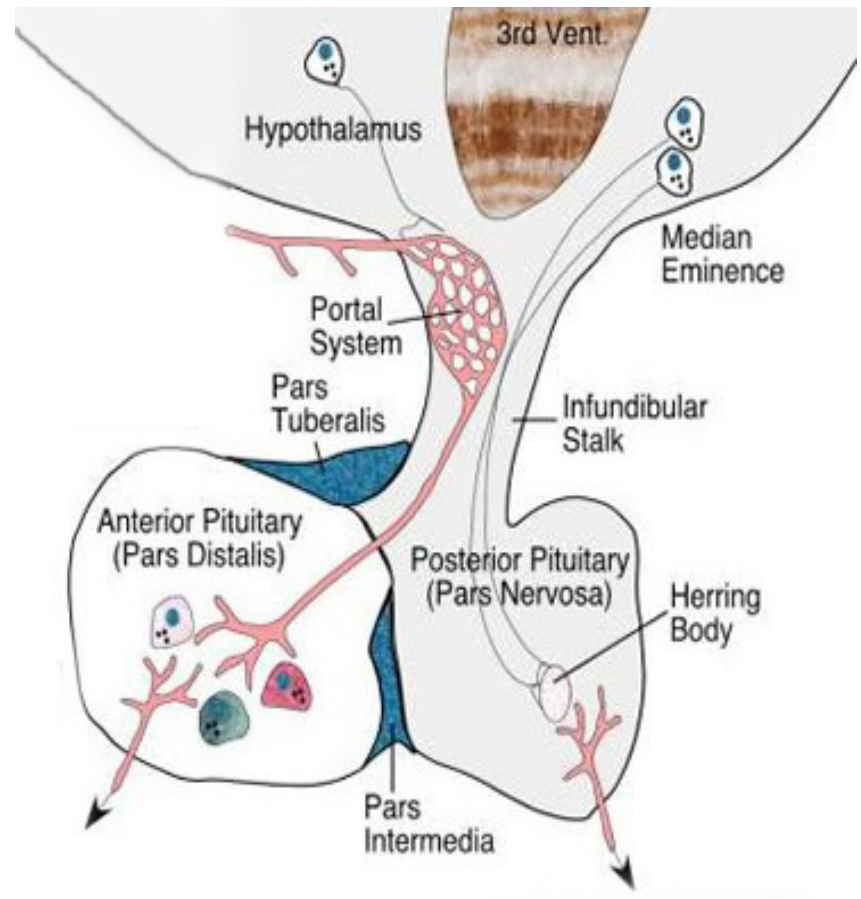
Питуцити – ћелије задњег режња хипофизе

- Налазе се **између аксона**.
- Специјализоване **глијалне ћелије** по облику сличне астроцитима.
- Овално једро, слабије развијене органеле, пигментне везикуле и интермедијарни филаментими (ГФАП).
- Поседују бројне ћелијске продужетке који се ослањају на фенестриране капиларе и неуросекретна влакна.
- Имају потпорну и трофичку улогу.



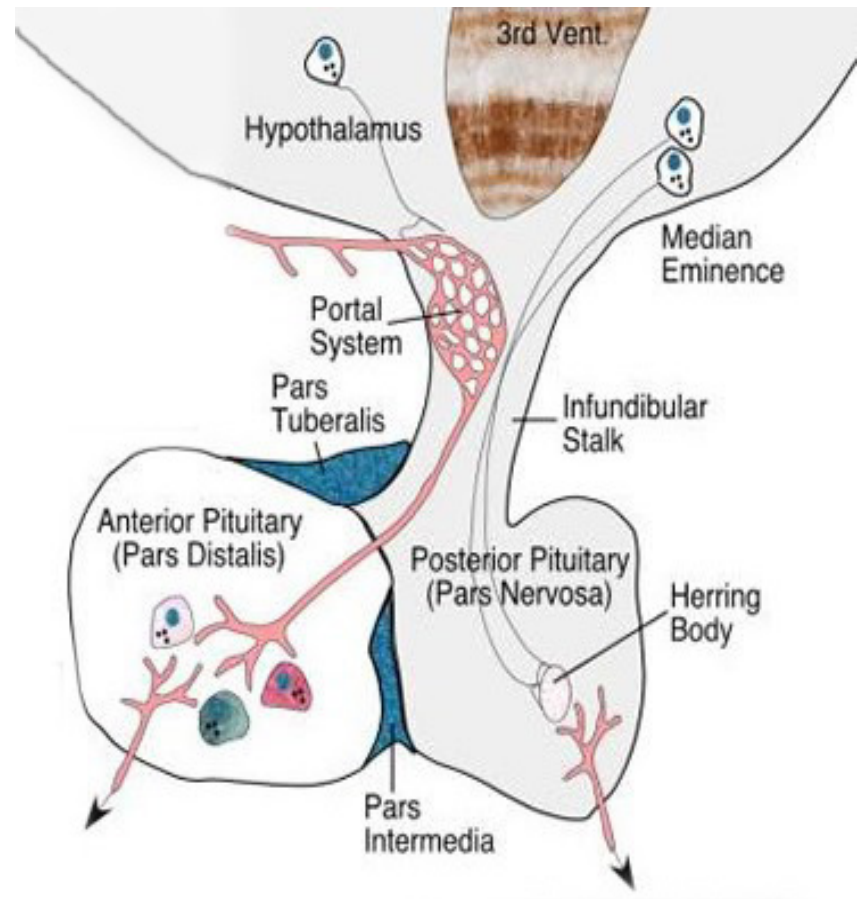
Infundibulum

- **Инфундибулум** је петељка која везује **задњи режањ** хипофизе за **хипоталамус**.
- Садржи **снопове неуросекретних влакана** **хипоталамо-хипофизног тракта** између којих се налазе **астроцити** и **крвни судови** портног система хипофизе.



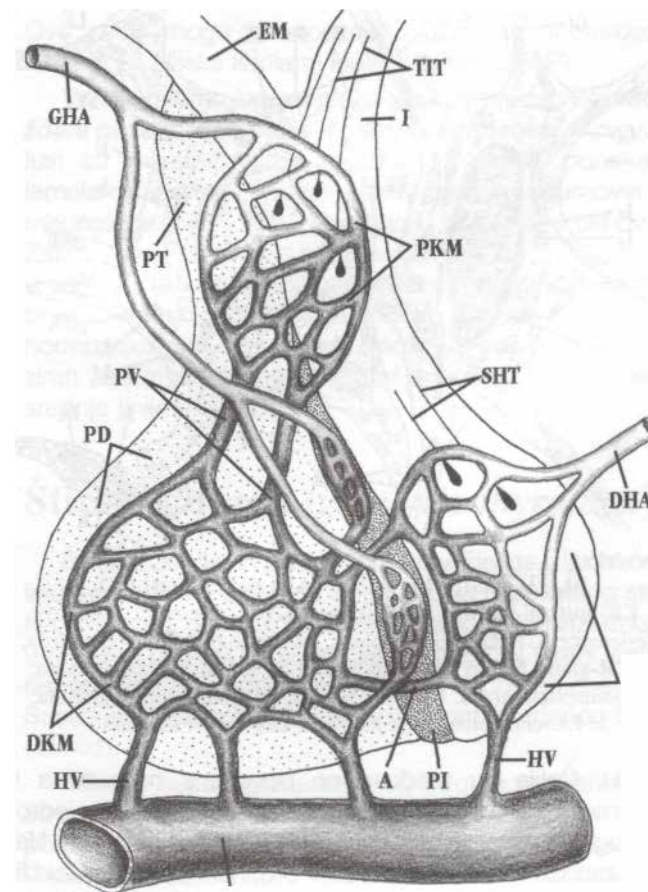
Eminentia mediana

- **Еминенција медијана** – узвишење вентралног зида хипофизе – део пода III мождане коморе.
- Садржи **примарни капиларни сплет хипофизе, неуросекретна влакна** хипоталамо-хипофизног и хипоталамо – инфундибуларног тракта и модификоване епендимне ћелије – **таниците**.
- **Тела таницита** облажу III мождану комору, а **продужеци** допиру до **примарне капиларне мреже** (размена између крви и ликвора)



Васкуларизација хипофизе

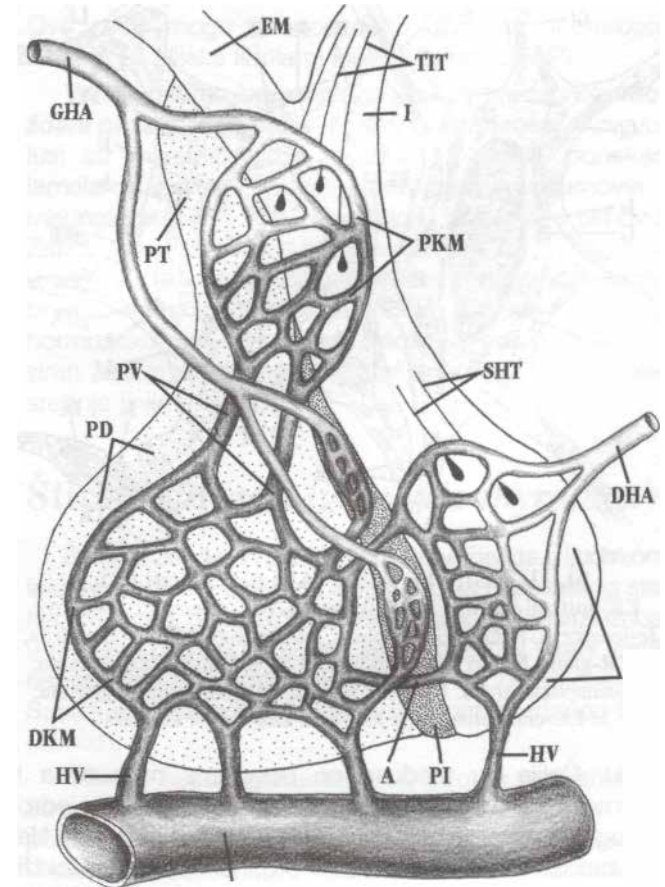
- **Горње и доње хипофизне артерије** – гране унутрашње каротидне артерије.
- **Горња хипофизна артерија** исхрађује еминенцију медијану, инфундибулум, парс тубеларис, парс интермедија.
- **Горња хипофизна артерија** – даје две гране за **pars distalis (1)** и **pars intermedia (2)**.
- Од **прве гране** - неколико огранака у нивоу **парс тубелариса** формира **прву капиларну мрежу**.
- Од прве капиларне мреже настају дуге портне вене.
- Спуштају се предњом страном инфундибулума до парс дисталис где капиларизују дајући **другу капиларну мрежу**.



DHA-donja hipofizna arterija; GHA-gornja hipofizna arterija; PKM-prva kapilarna mreža; PV-portne vene; DKM-druga kapilarna mreža; A-anastomoza; HV-hipofizne vene; KSi-kavernozni sinus; TIT-tubero-infundibularni trakt; SHT-supraoptiko-hipofizni trakt

Васкуларизација хипофизе

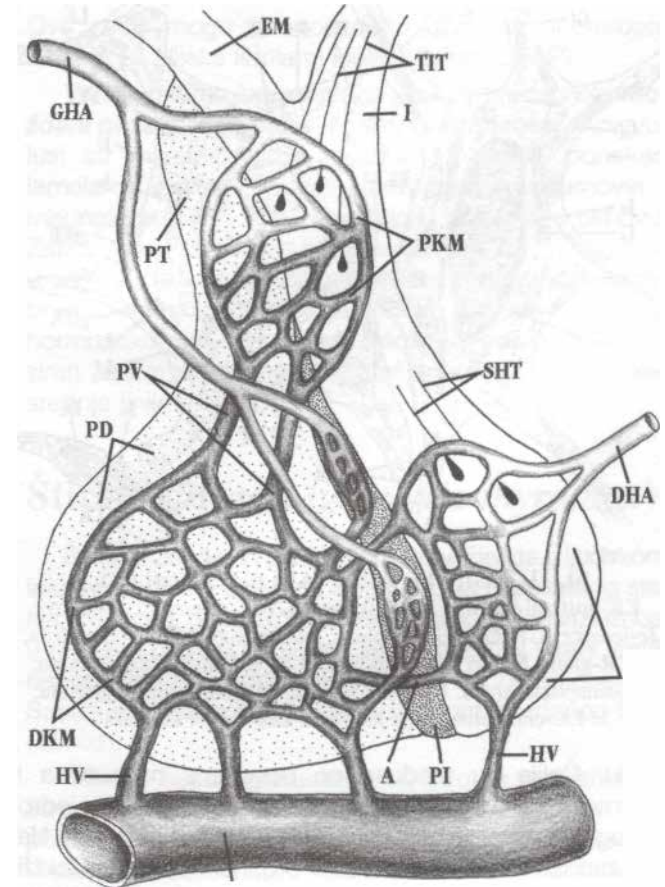
- У прву капиларну мрежу (примарни капиларни сплет) убацују се хормони хипоталамуса са крајева хипоталамо-инфундибуларног тракта.
- У другој капиларној мрежи хормони дифундују из крви ка жлезданим ћелијама парс дисталис, а хормони аденохипофизе у супротном смеру – у крвоток.



DHA-donja hipofizna arterija; GHA-gornja hipofizna arterija; PKM-prva kapilarna mreža; PV-portne vene; DKM-druga kapilarna mreža; A-anastomoza; HV-hipofizne vene; KSi-kavernozni sinus; TIT-tubero-infundibularni trakt; SHT-supraoptiko-hipofizni trakt

Васкуларизација хипофизе

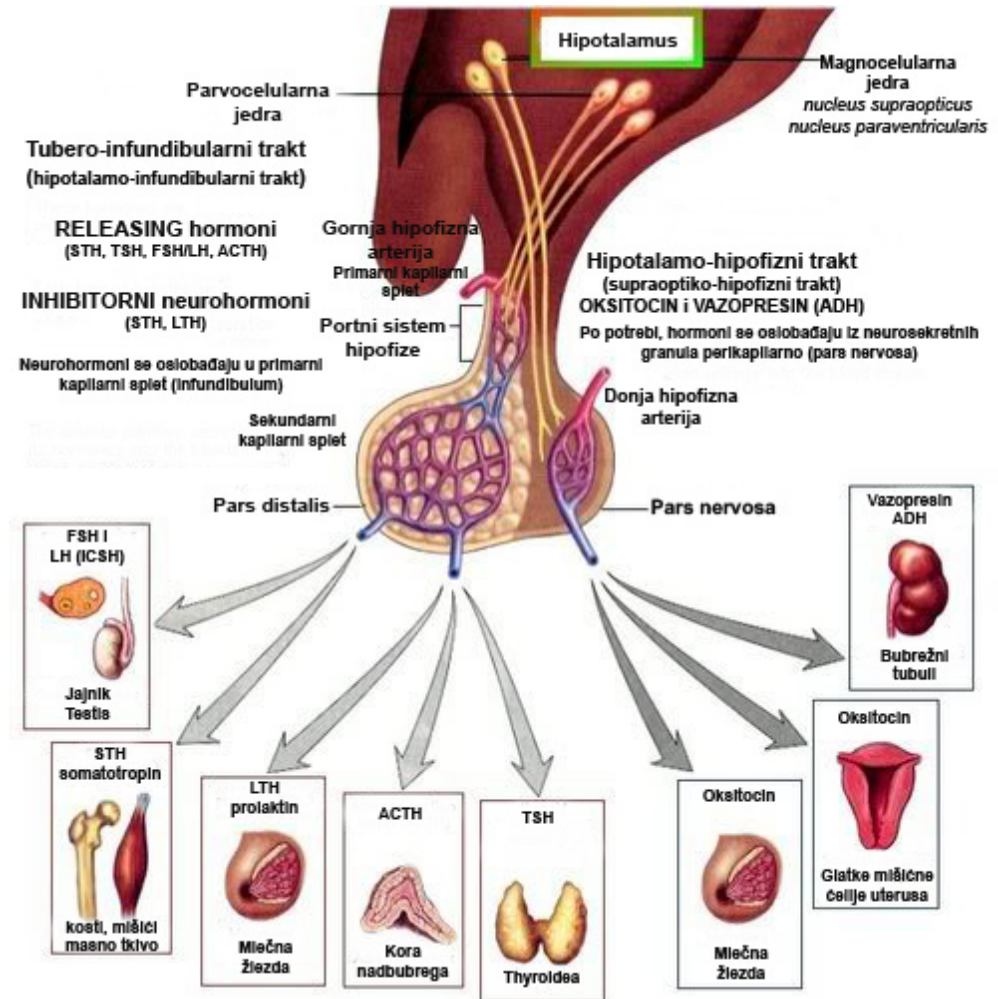
- Друга грана прави малу капиларну мрежу у **pars intermedia**.
- Ова мрежа се преко својих кратких портних вена анастомозира са **портним системом предњег режња**.
- Доња хипофизна артерија гради капиларну мрежу у **задњем режњу**.
- Не анастомозира се са капиларима предњег режња.
- Крв се из капилара неуроhipофизе и секундарне капиларне мреже одводи **хипофизним венама** у **sinus cavernosus**.



DHA-donja hipofizna arterija; GHA-gornja hipofizna arterija; PKM-prva kapilarna mreža; PV-portne vene; DKM-druga kapilarna mreža; A-anastomoza; HV-hipofizne vene; KSi-kavernozni sinus; TIT-tubero-infundibularni trakt; SHT-supraoptiko-hipofizni trakt

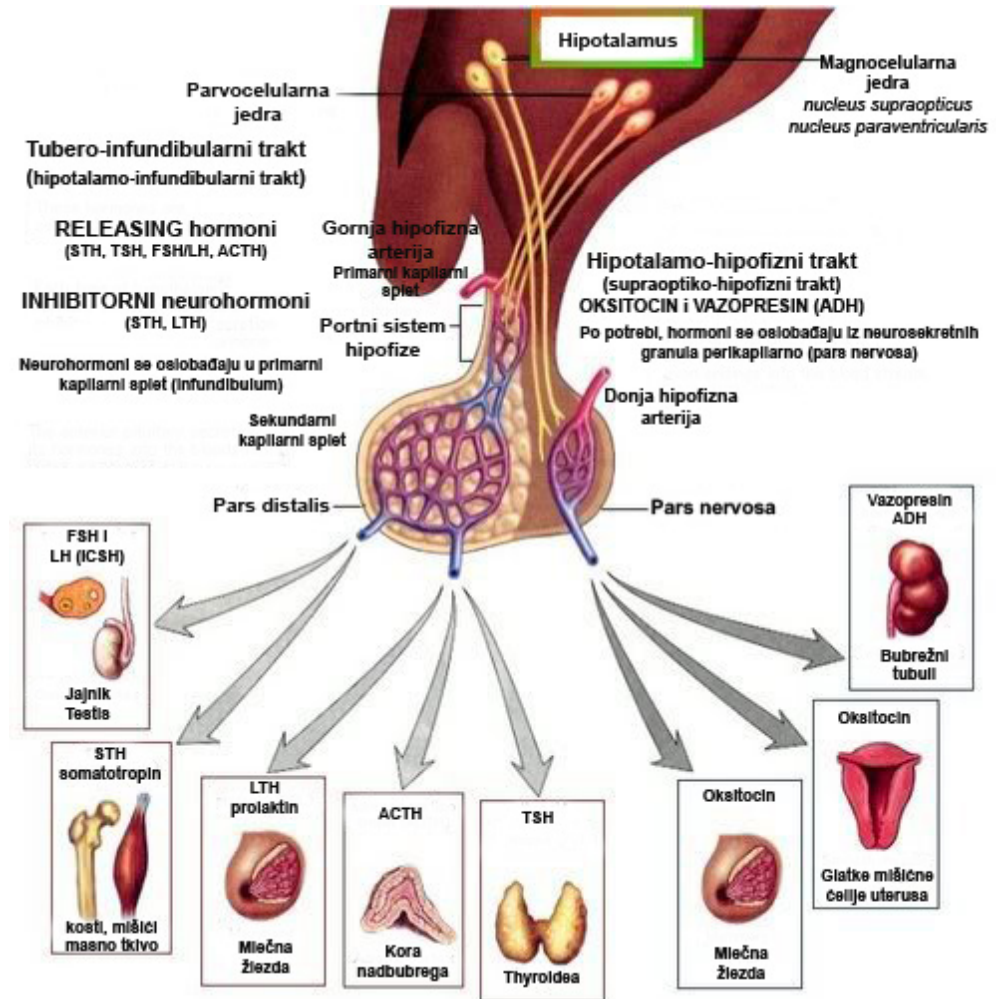
Хормони хипоталамуса

- Функција хипофизе је под контролом **две групе** хипоталамусних једара која луче неурохормоне:
- У прву групу спадају **магноцелуларна једра**:
 - **nucleus supraopticus**
 - **nucleus paraventricularis**
- Њихови аксони формирају **хипоталамо-хипофизни тракт** на чијим се крајевима луче **окситоцин и вазопресин (ADH)**.



Хормони хипоталамуса

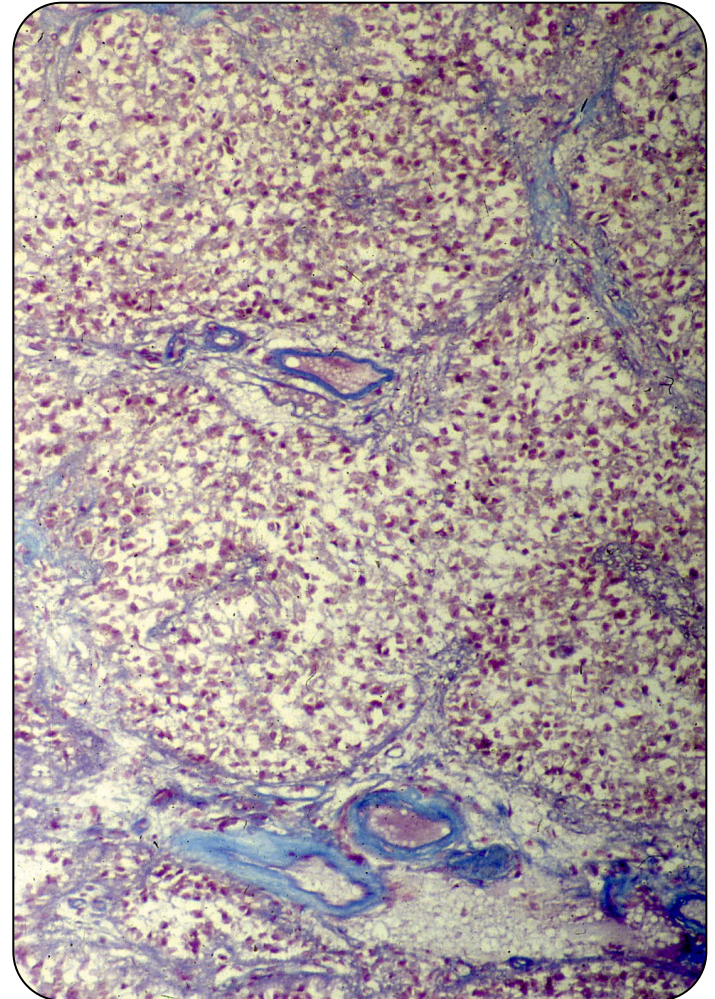
- У другу групу спадају парвоцелуларна једра тубералног дела хипоталамуса.
- У њима се налазе тела неурона, чији аксони формирају **хипоталамо-инфундибуларни (туберо-инфундибуларни) тракт**.
- Неурони синтетишу регулаторне hormone (неурохормоне).
- Неурохормони са стимулишућим дејством - **realising фактори** подстичу секрецију STH, TSH, FSH/LH/ICSH и ACTH ћелије.
- Инхибиторни неурохормони делују на STH и LTH ћелије.



Епифиза

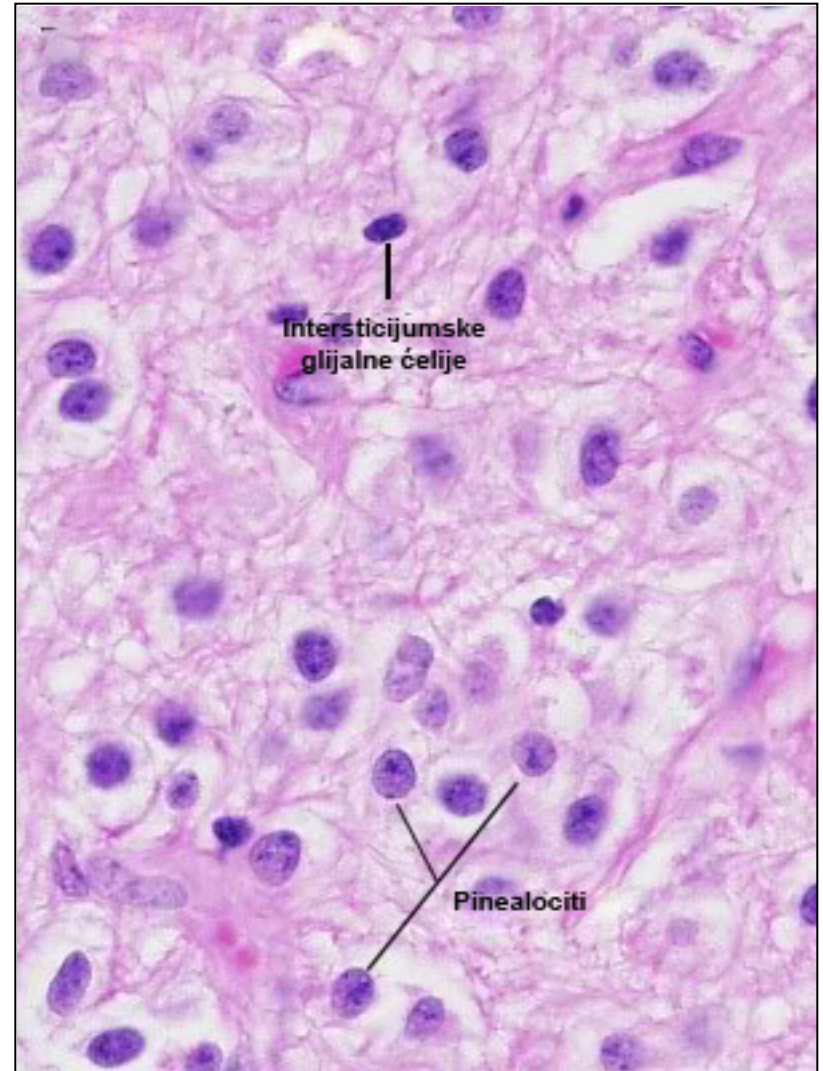
(epiphysis cerebri s. gl. pinealis)

- **Строму** граде капсула и септе.
- Капсулу чини мека можданица.
- **Паренхим** граде два типа ћелија:
 - **пинеалоцити** (95%)
 - **интерстицијумске (глија) ћелије** (5%)
- **Пинеалоцити** су главне ћелије распоређене у виду трака.
- Поседују **продужетке** – краћи се завршавају између суседних пинеалоцита, дужи према – капиларима.
- Поседују добро развијене органеле, , липофусцинске грануле и специфичне протеинске структуре – **синаптичке траке** за које су везане синаптичке везикуле.



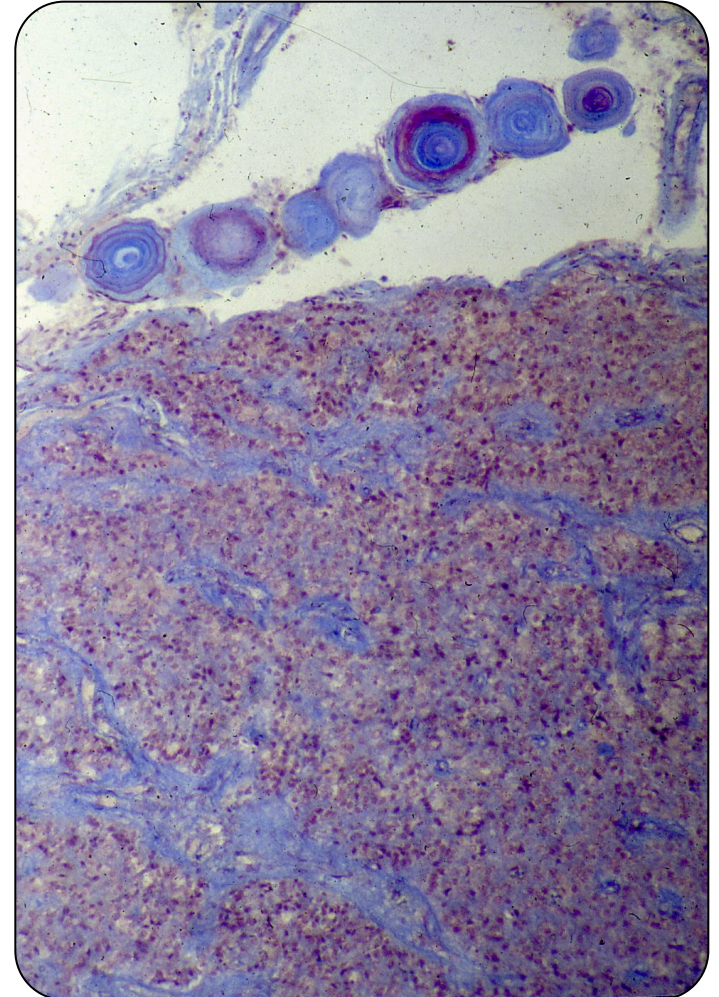
Епифиза – пинеалоцити

- **Синаптичке траке** смештене су у проширењима дужих продужетака пинеалоцита, у близини капилара.
- Њихов број **расте ноћу**, а опада дању.
- **Пинеалоцити** синтетишу **хормон мелатонин**, и **неуротрансмитер серотонин**.
- Мелатонин се секретује у капиларе, под утицајем норадреналина на крајевима SY.
- Између пинеалоцита налазе се пукотинасти простори – **епифизни каналићи** – испуњени цереброспиналном течношћу.



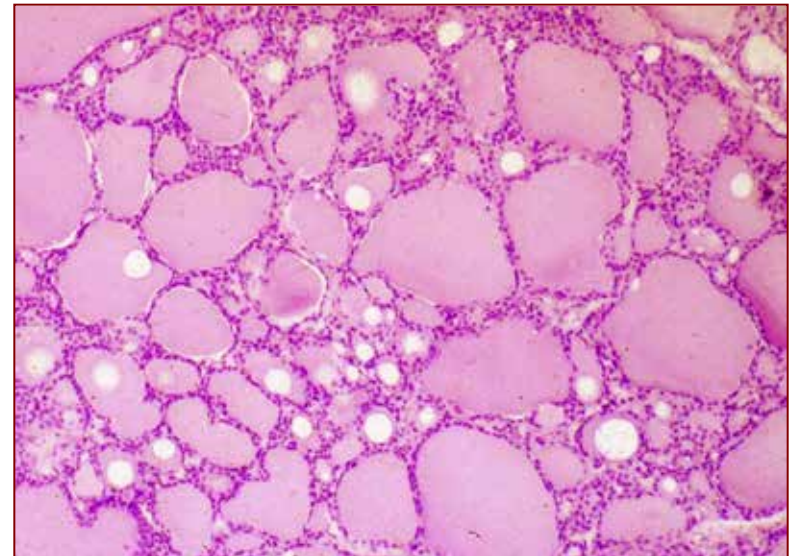
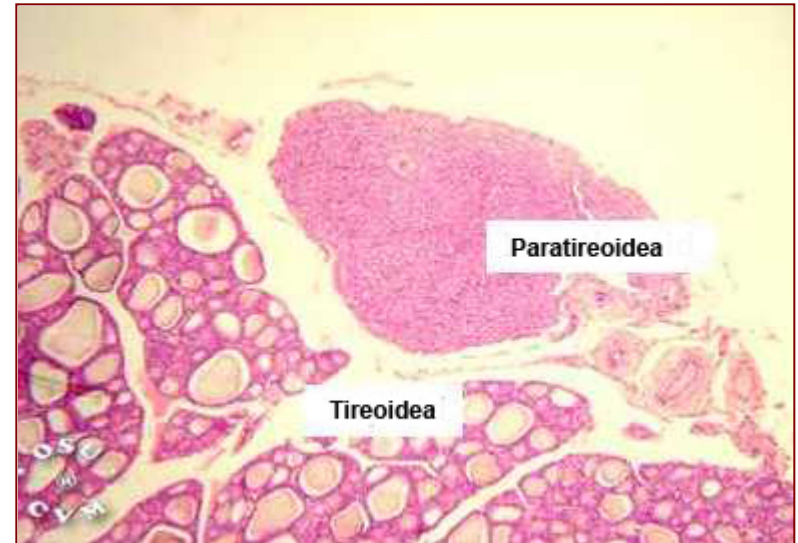
Епифиза – глијалне ћелије

- **Интерстицијумске (глијалне) ћелије** сличне су астроцитима.
- Граде **непотпуну мембрану** испод капсуле и около септи **одвајајући паренхим од строме**.
- Издужено тело са већим бројем продужетака који се на терминалима шире.
- Слабо развијене органеле.
- У ткиву епифизе запажа се присуство **можданог песка (цорпора аренацеа, ацервулуси)**. Минерализоване лоптасте формације ламеларне грађе у септама и у лобулусима.
- Настају таложењем Са и Mg соли у протеинима ЕЦМ.

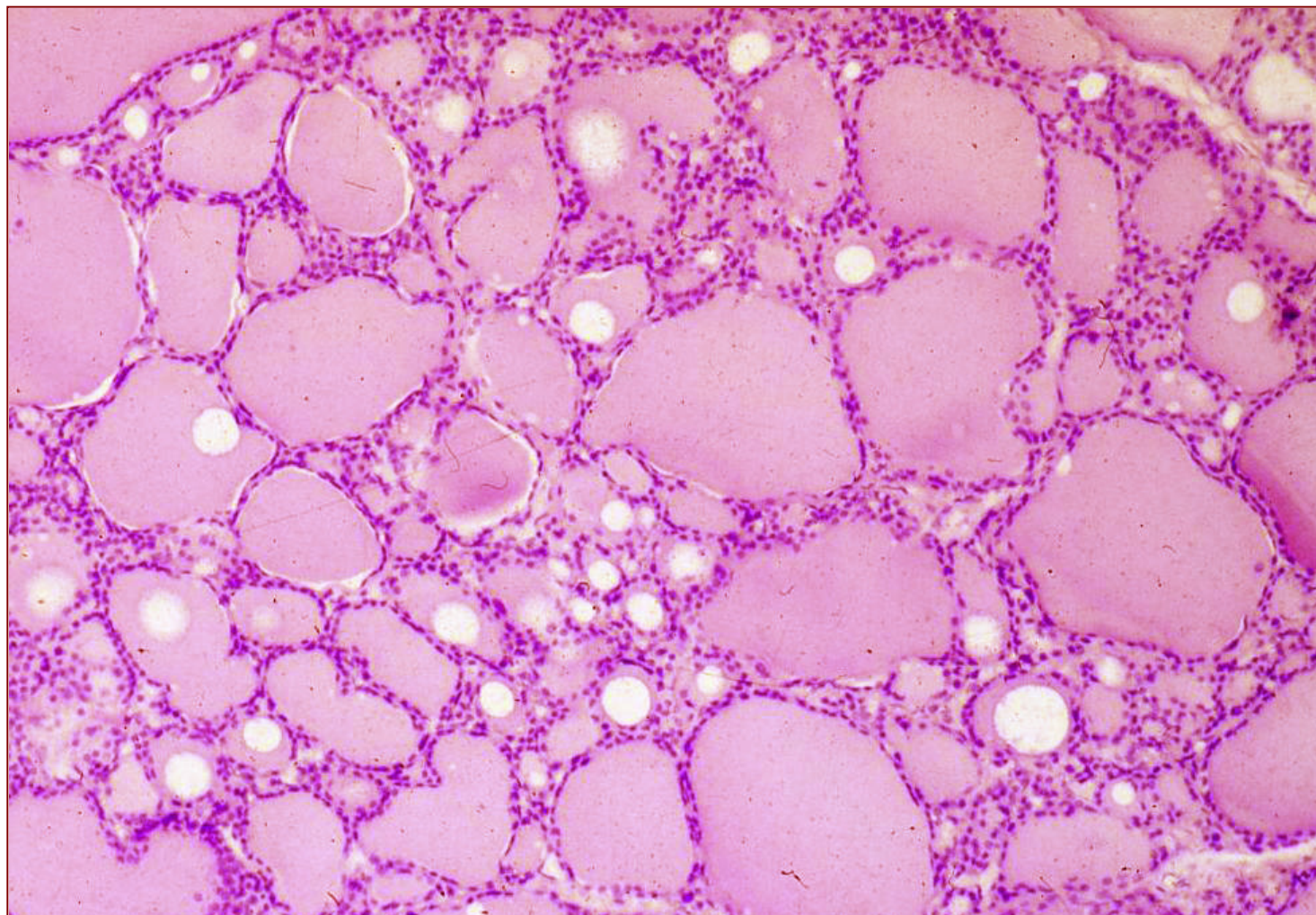


Штитаста жлезда (gl. thyroidea)

- **Паренхим**
 - Тироидни фоликули
 - Један ред коцкастих **тиреоцита** (тиреоглобулин)
 - Ретке **парафоликулске** (калцитонинске или Ц) ћелије
- **Строма**
 - Танка фиброзна капсула
 - Септе које деле паренхим
 - Крвни и лимфни судови, влакна симпатикуса

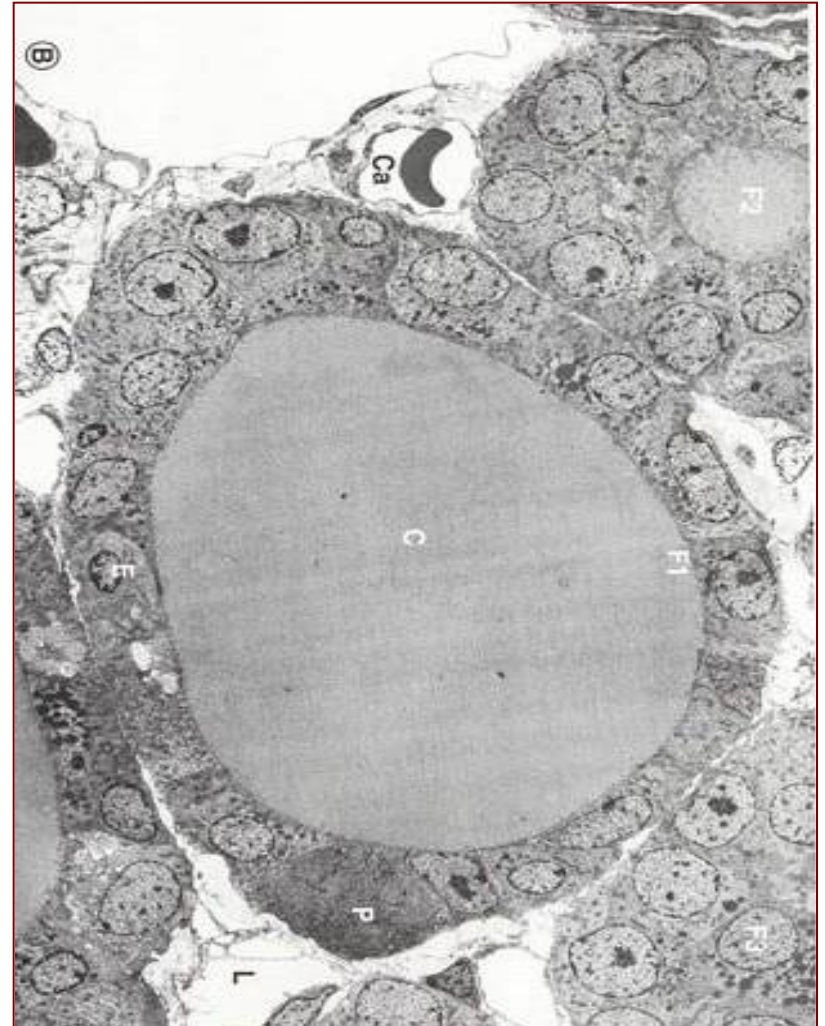


Щитаста жлезда (gl. thyroidea)

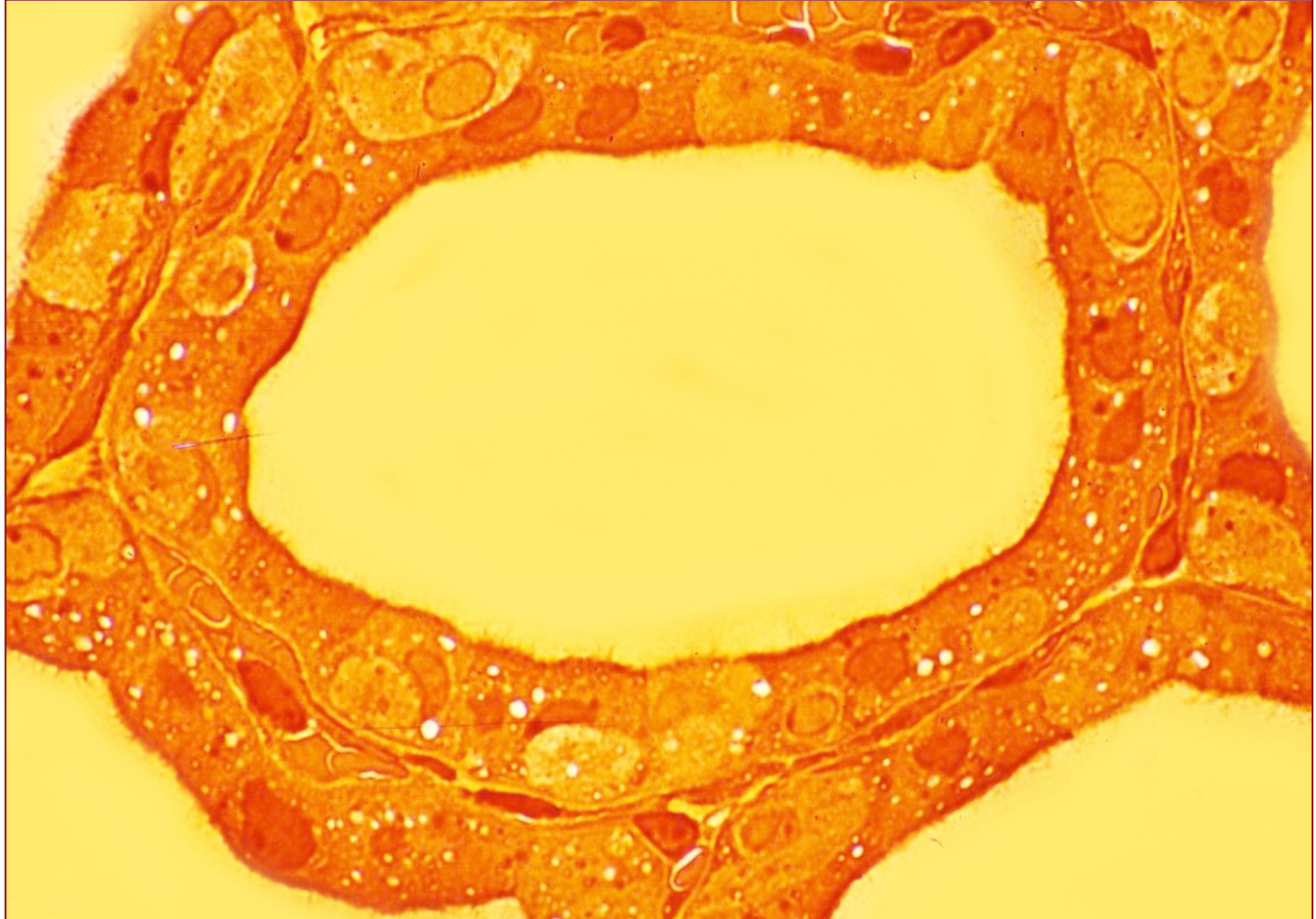


Фоликулске ћелије (тиреоцити)

- Главна ћелијска популација одговорна за продукцију T3 и T4.
- Изглед и величина **зависе од функционалног стања жлезде** (степен стимулације хормоном TSH). Синтетишу **тиреоглобулин**.
- Мировање – **коцкаст**; активност – **цилиндричан** облик.
- На базалном полу – **рецептори за ТСХ** и **јодидни транспортер**.
- Апикални пол – **микроресице** (стимулацијом TSH – псеудоподије) и ензим **тиреопероксидаза**.
- Апикално – **секретне везикуле** (тиреоглобулин) и **колоидне капи** (ендоцитозне вакуоле)
- Органеле синтетског пута.

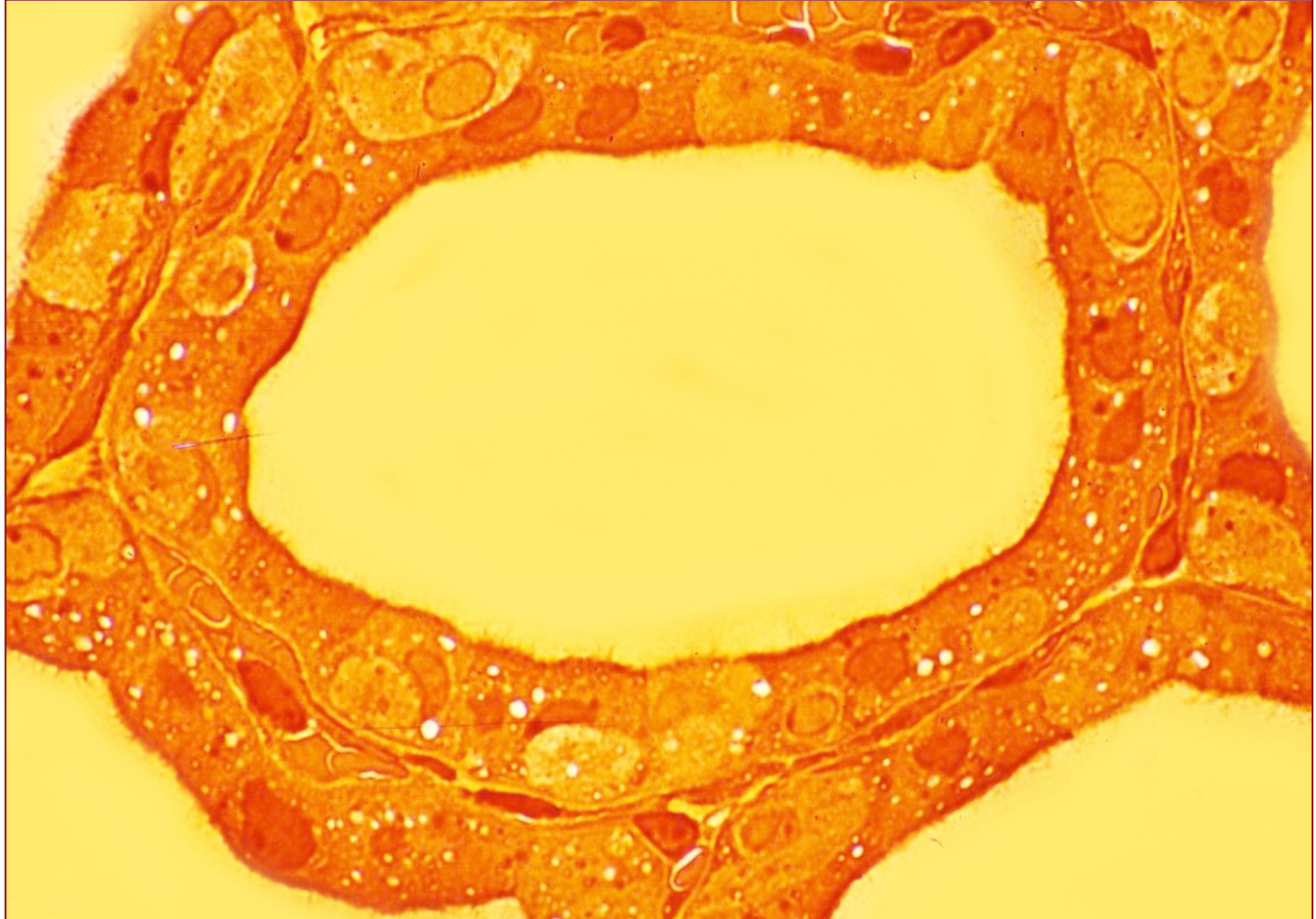


Тиреоидни фоликул



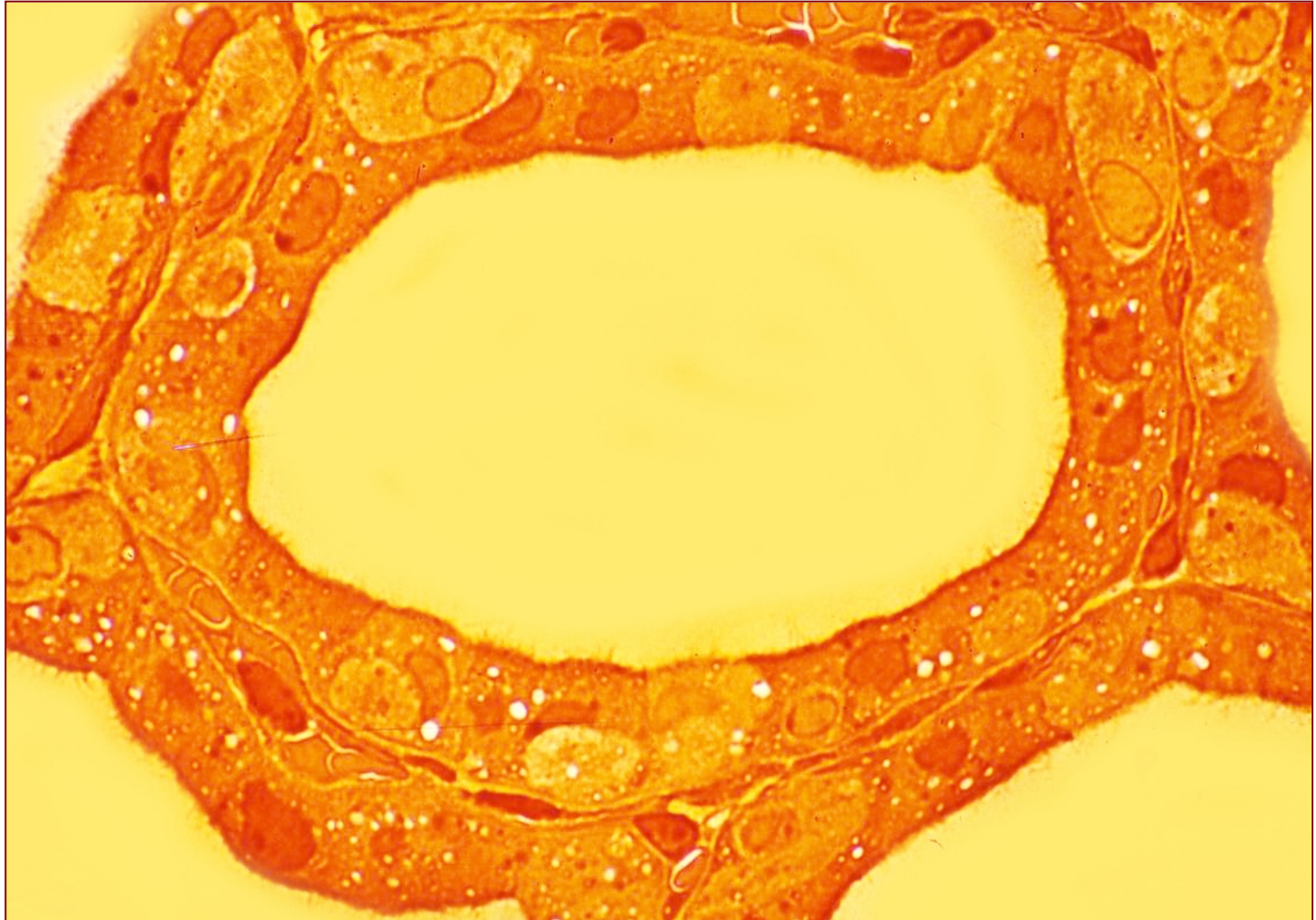
- Тиреоцити луче **тиреоглобулин** који се депонује у фоликулу (егзоцитозом на апикалном полу)

Тиреоидни фоликул



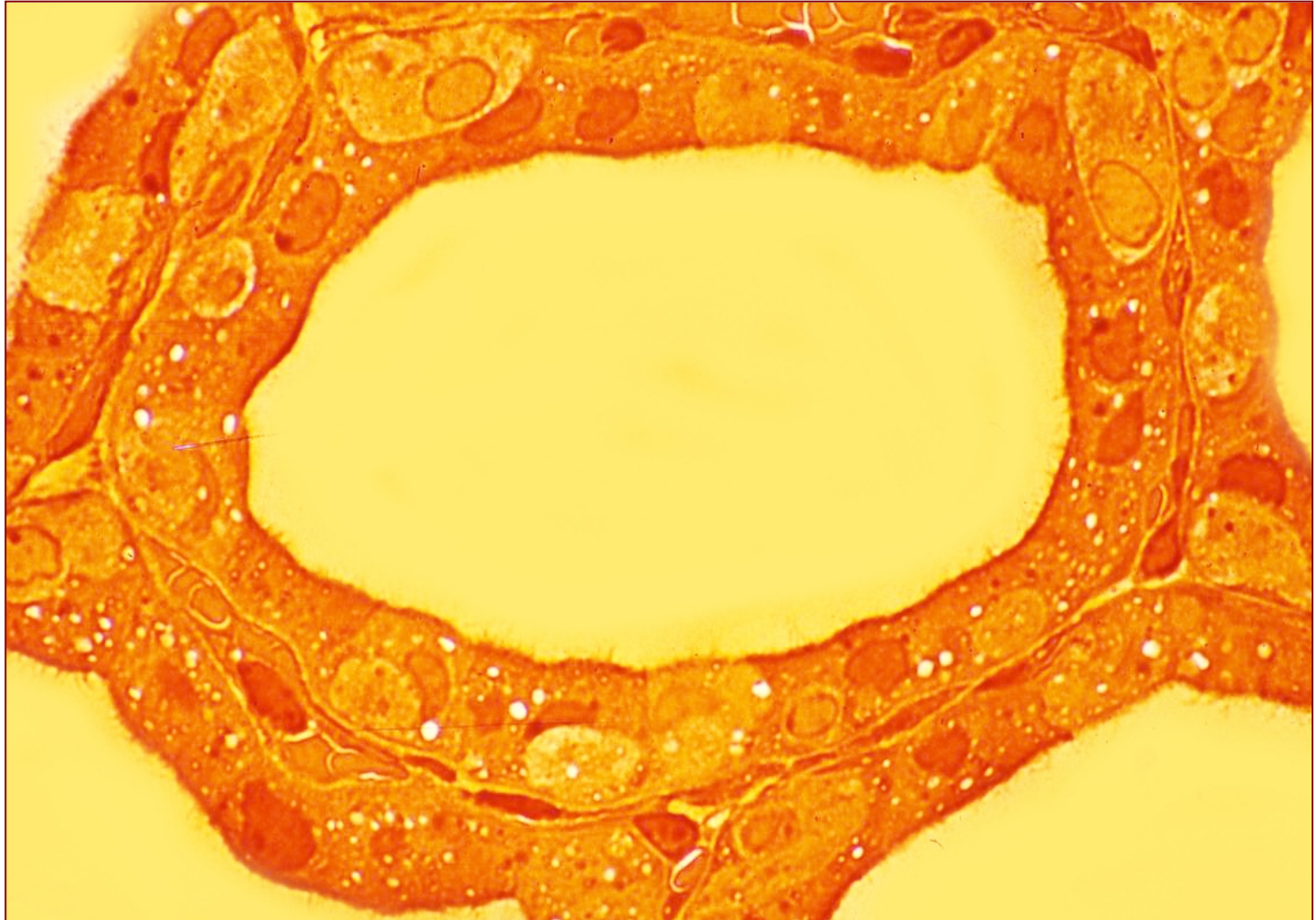
- Истовремено се на **базалном полу** врши транспорт јодида преко **јодидног транспортера**.

Тиреоидни фоликул



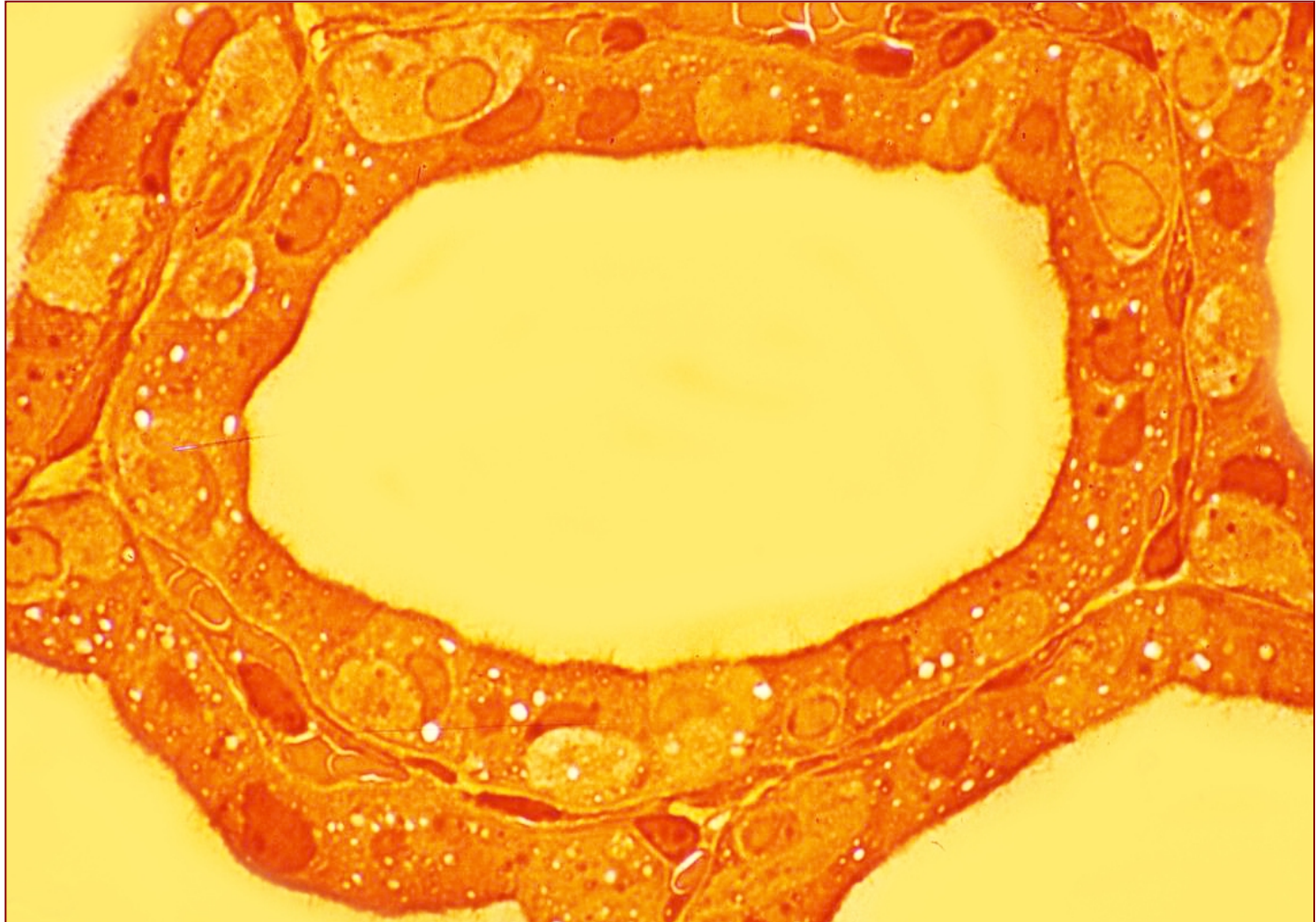
- **Јодиди** дифундују у колоид.

Тиреоидни фоликул



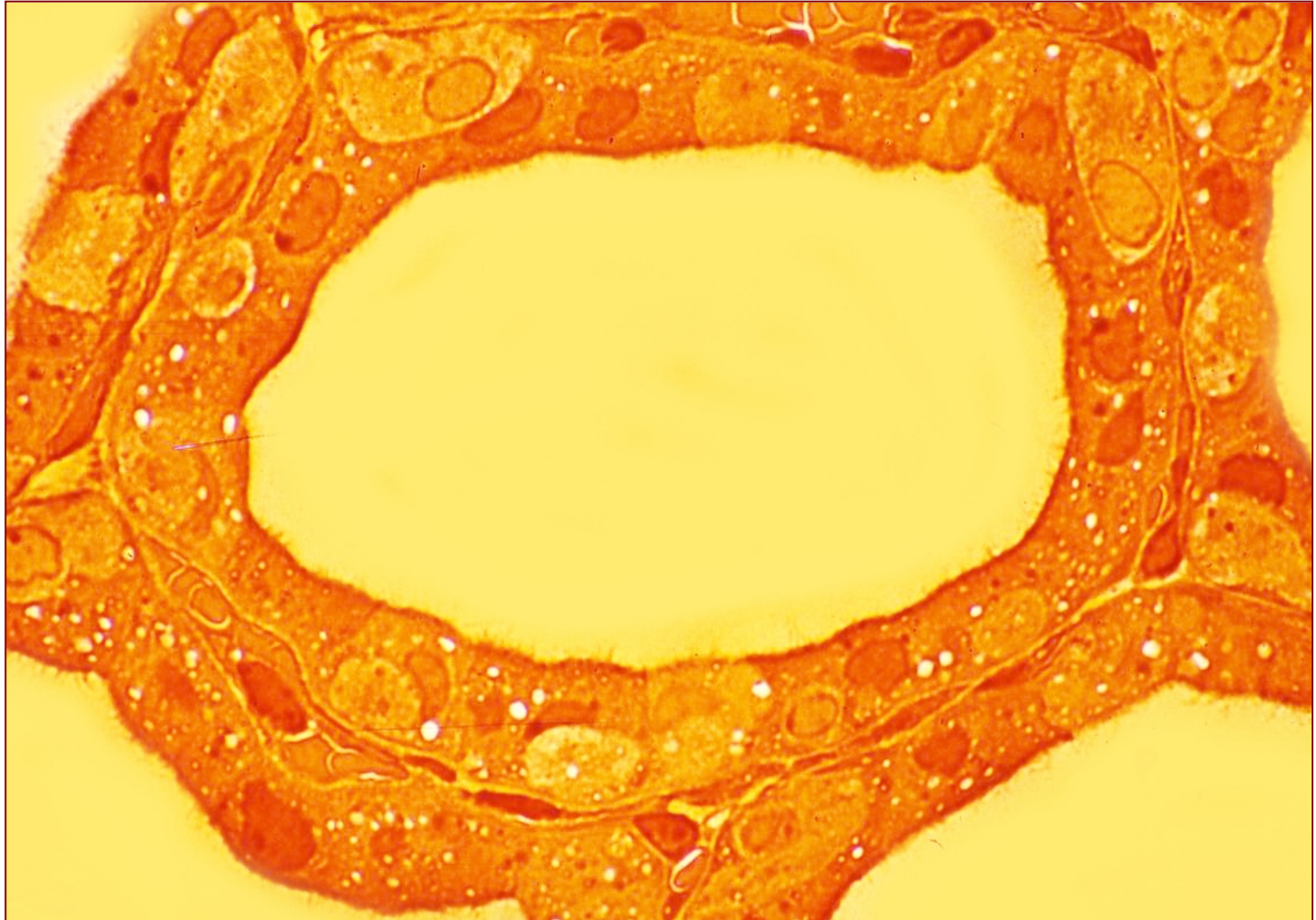
- На апикалном полу **оксидација јодида** (тиреопероксидаза) - **настаје јод.**

Тиреоидни фоликул



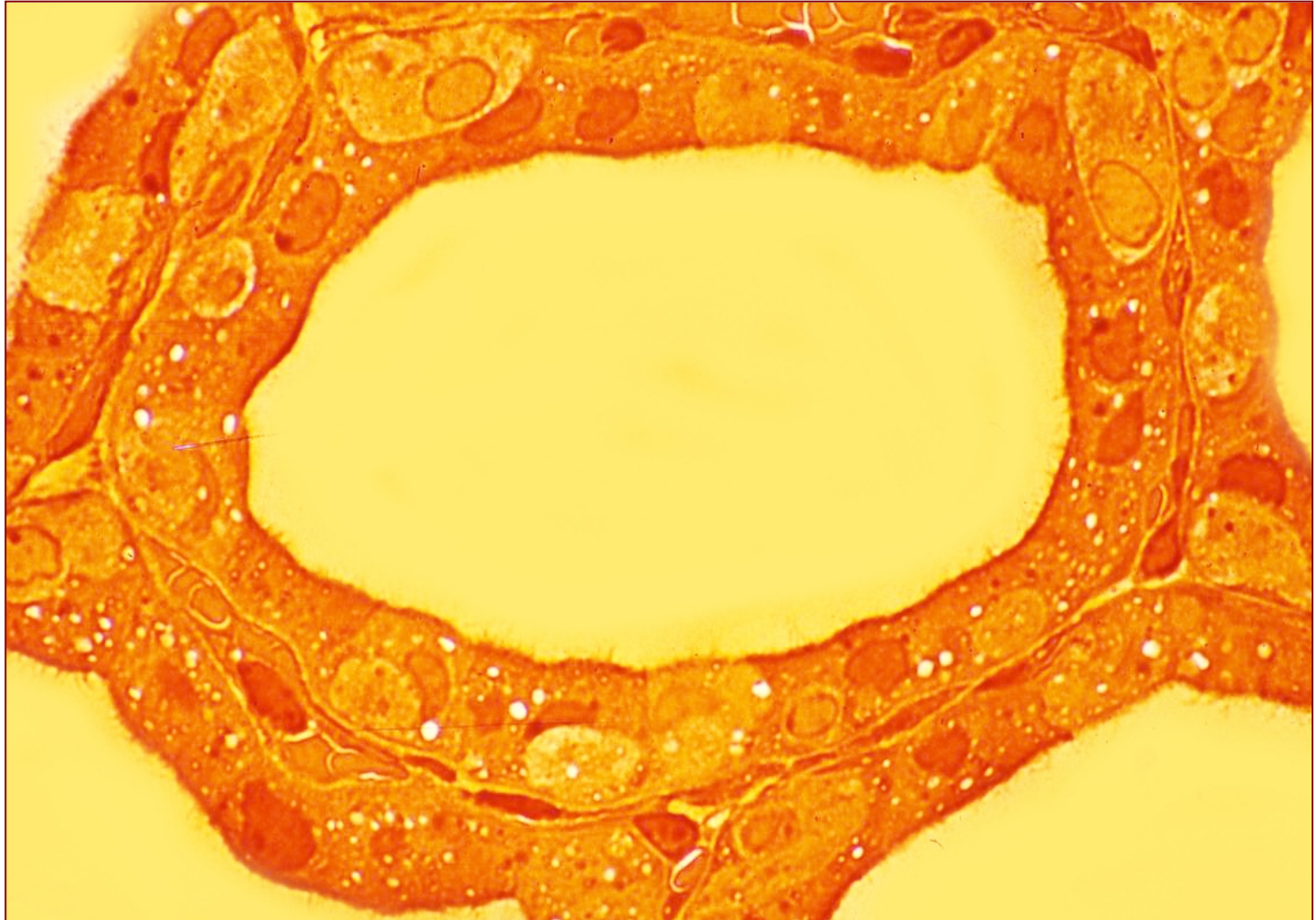
- Везивање јода за 1 или 2 **тирозинске субјединице** у тиреоглобулину (монојодтирозин **МЈТ** или дијодтирозин **ДЈТ**)

Тиреоидни фоликул



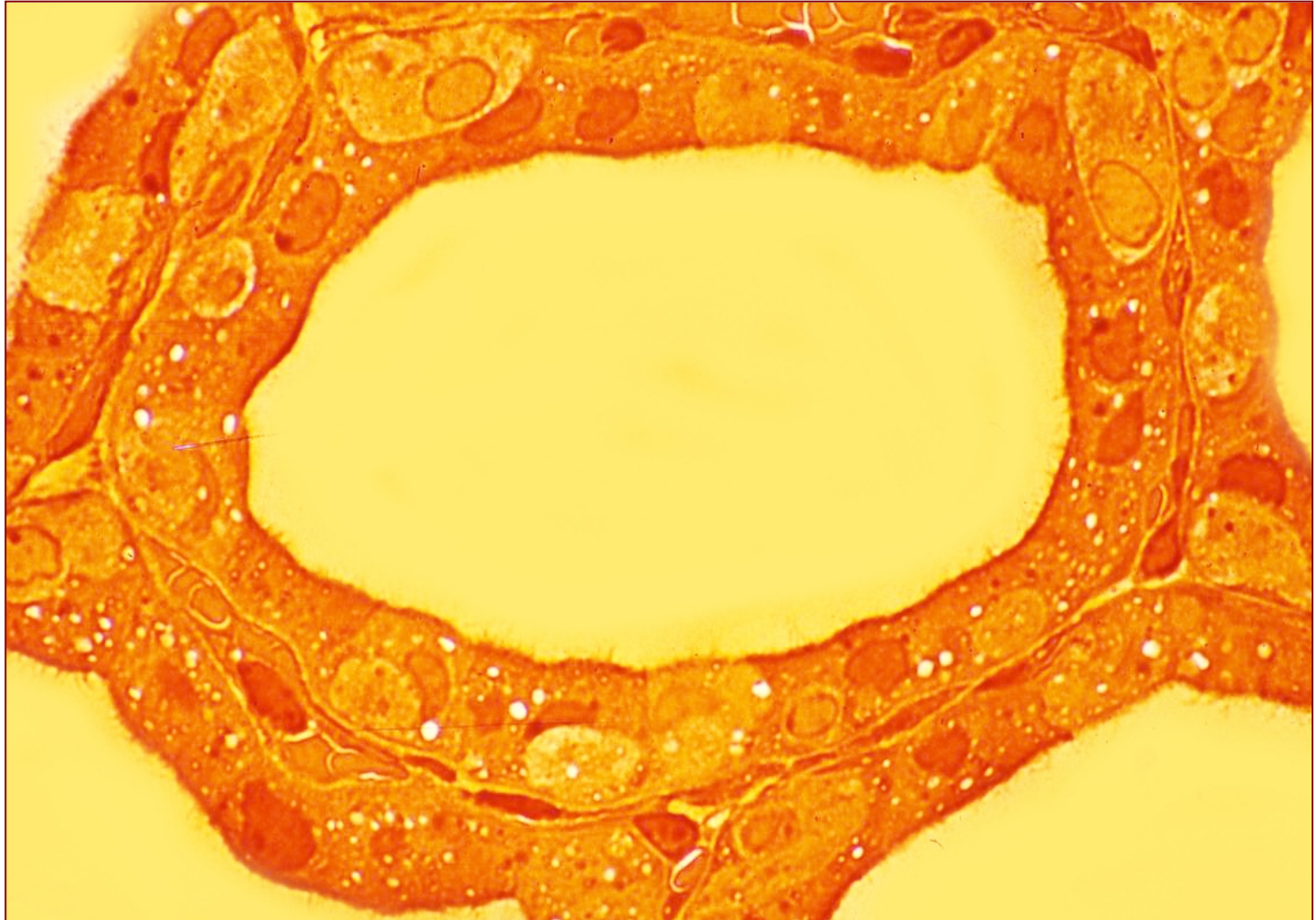
- Везивање јода назива се органификација јода (посредује ензим **тиреопероксидаза**) .

Тиреоидни фоликул



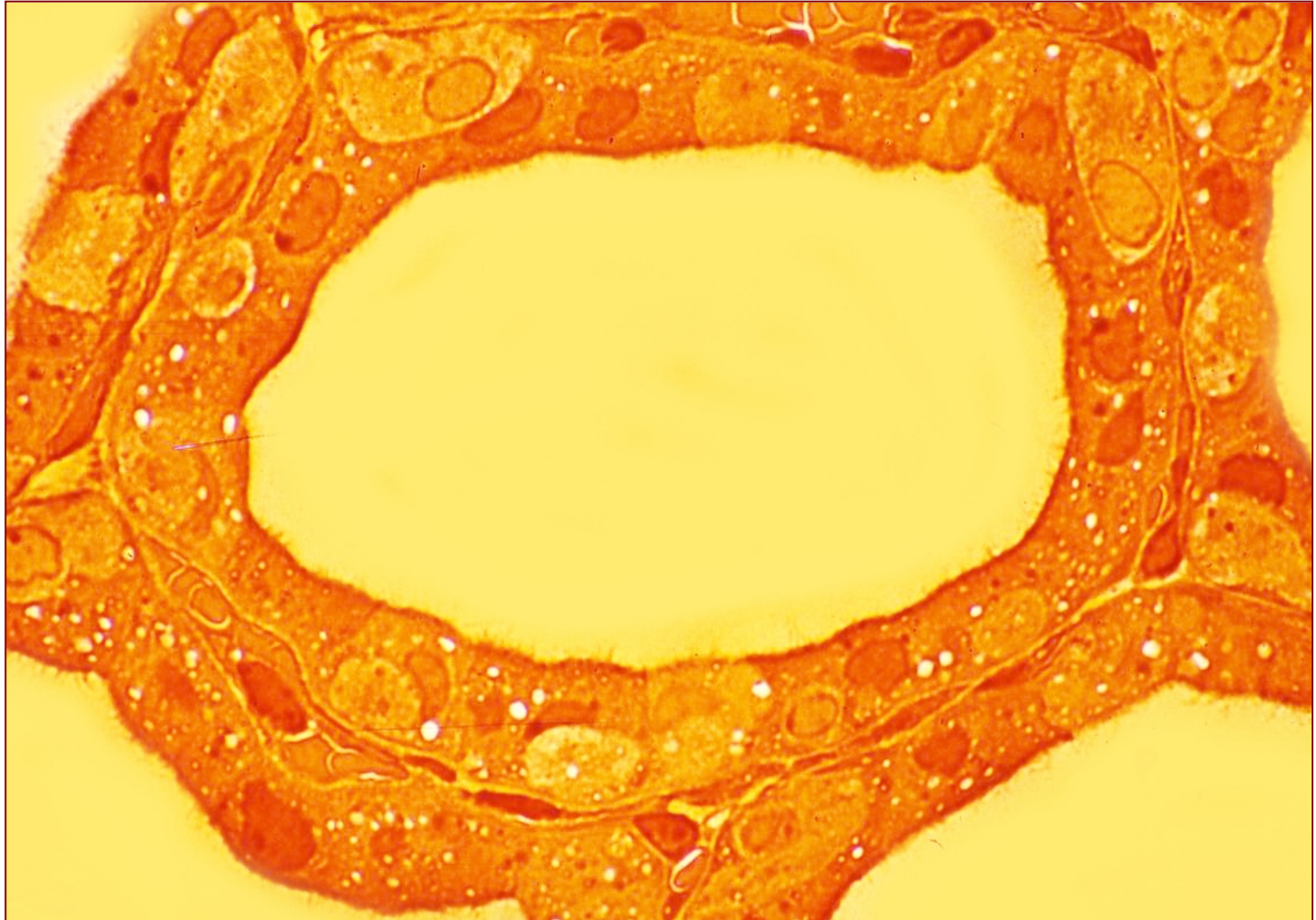
- Долази до кондензовања МЈТ и ДЈТ у **T3** или **T4**.

Тиреоидни фоликул



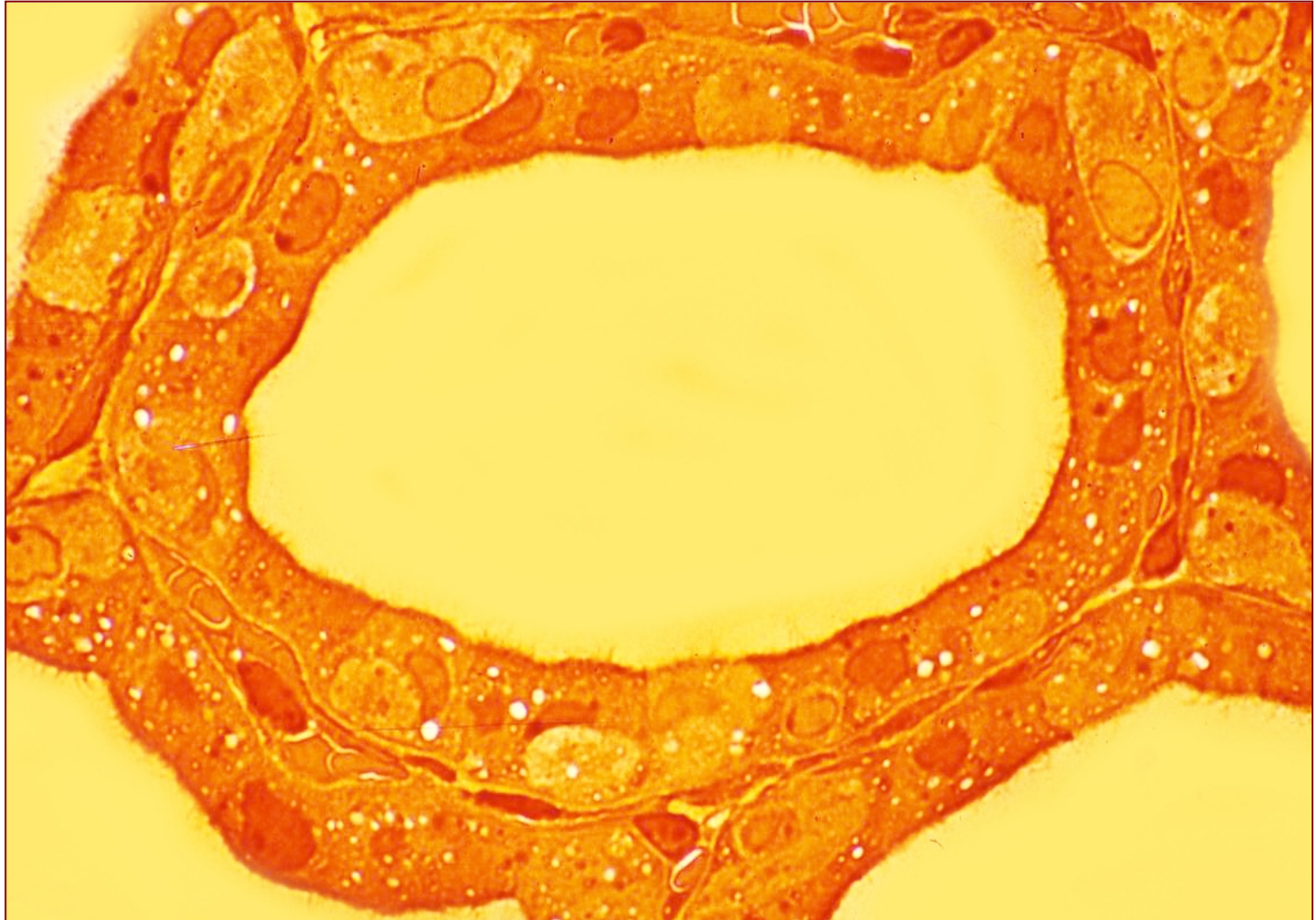
Под дејством TSH тиреоцити преузимају колоид (псеудоподијама)

Тиреоидни фоликул



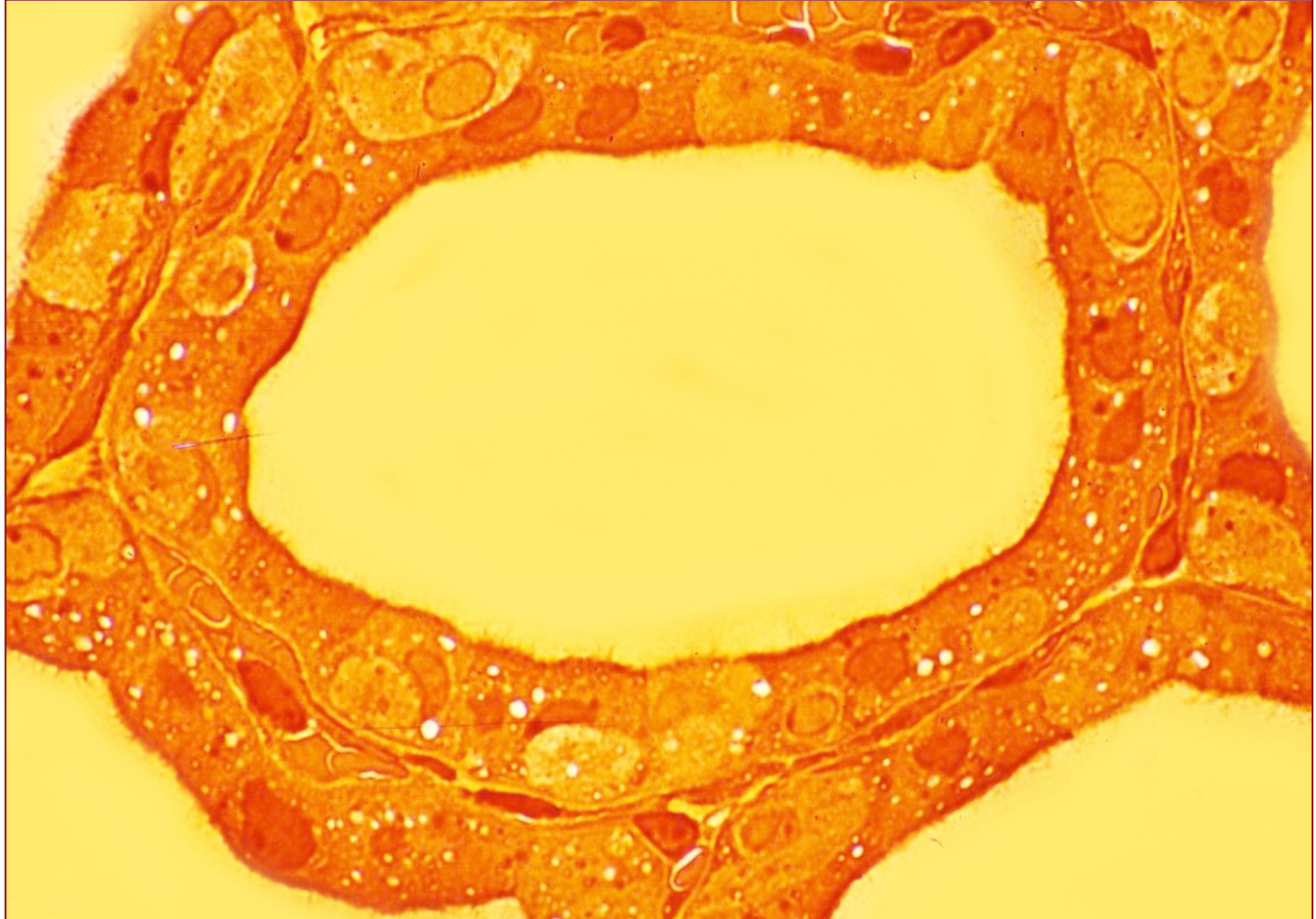
...и увлаче у цитоплазму (клатрин-зависном ендоцитозом).

Тиреоидни фоликул



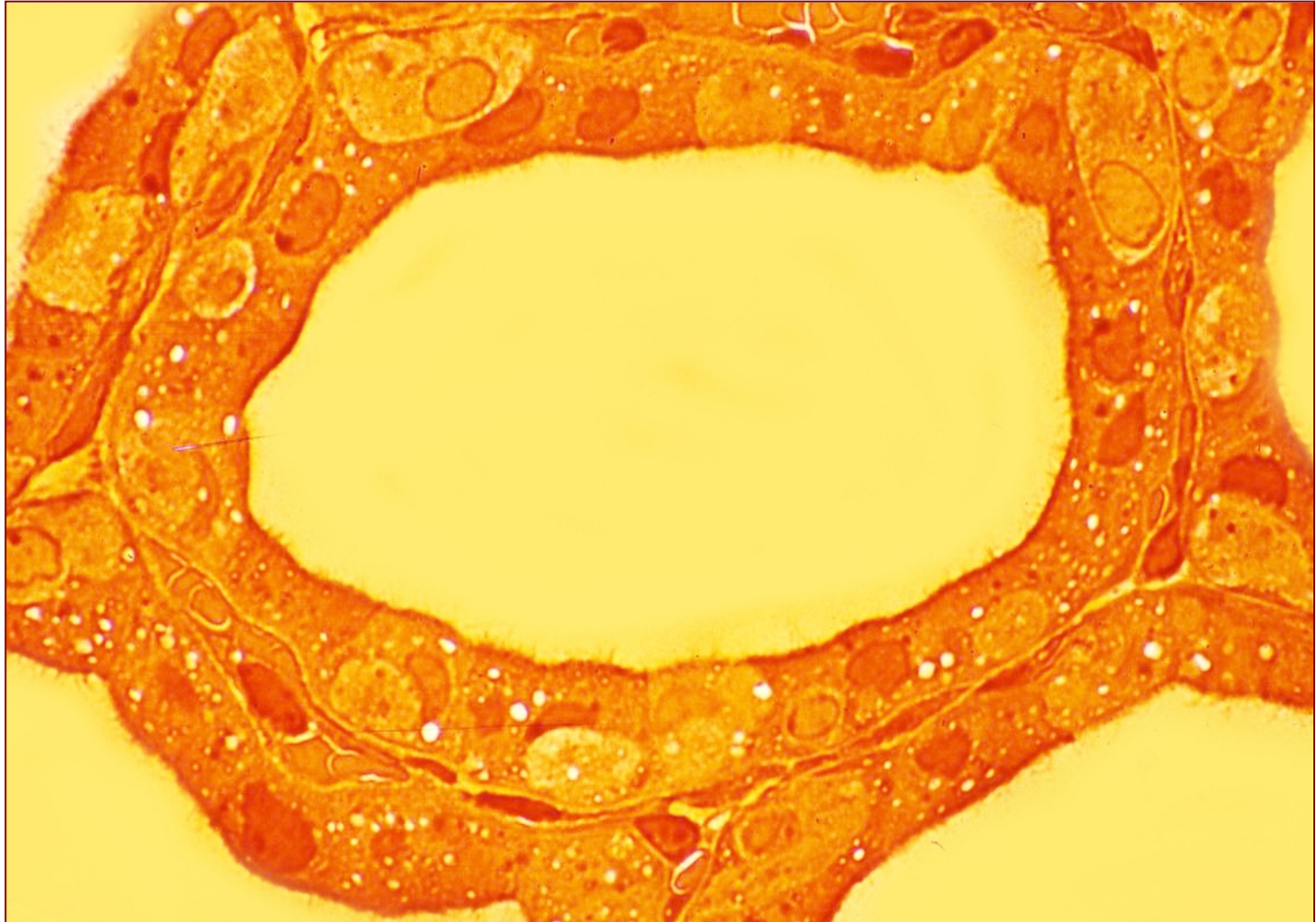
- Капи колоида се стапају са лизозомима и мигрирају ка базалном полу.

Тиреоидни фоликул



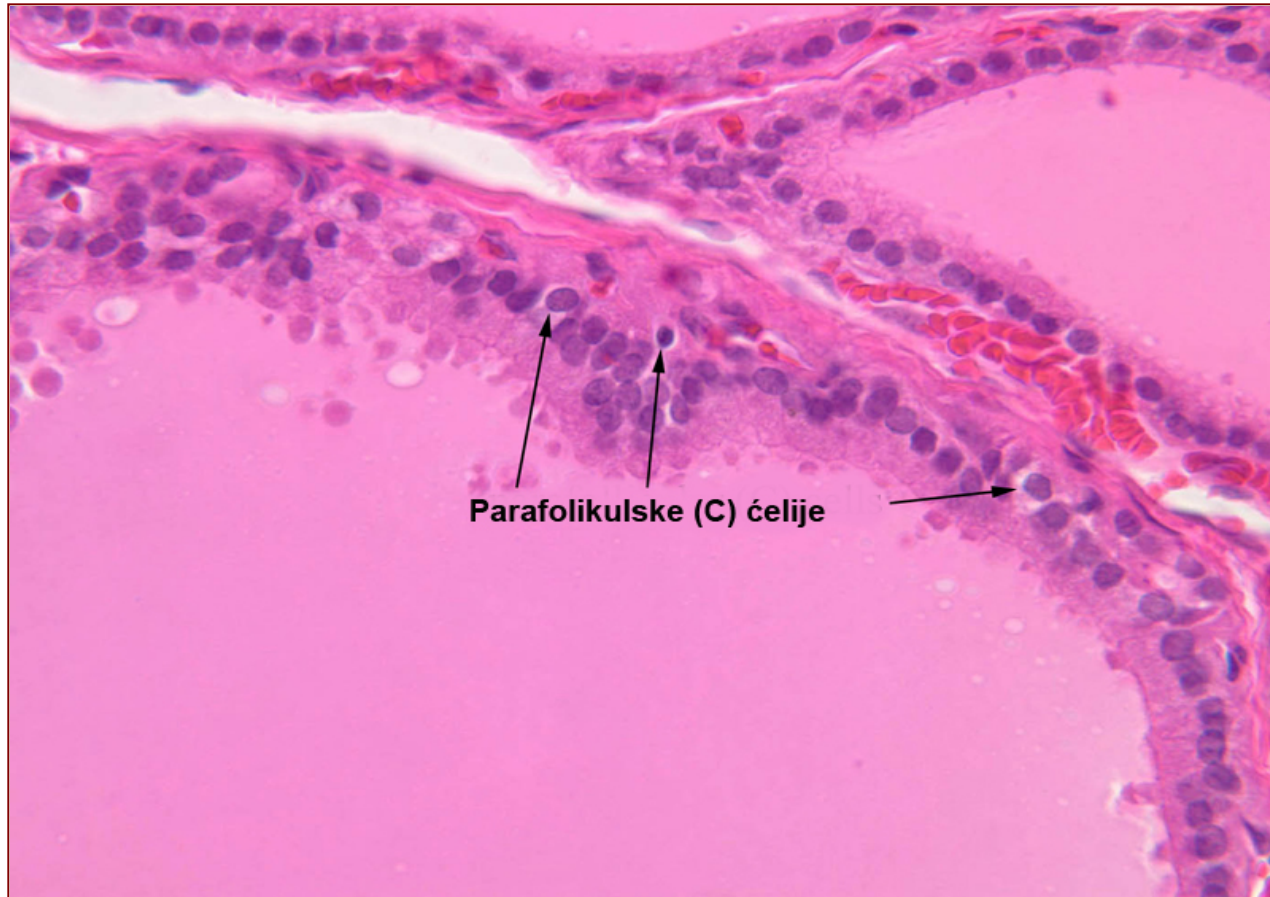Под дејством лизозомских **егзопептидаза** ослобађају се **T3** и **T4**

Тиреоидни фоликул



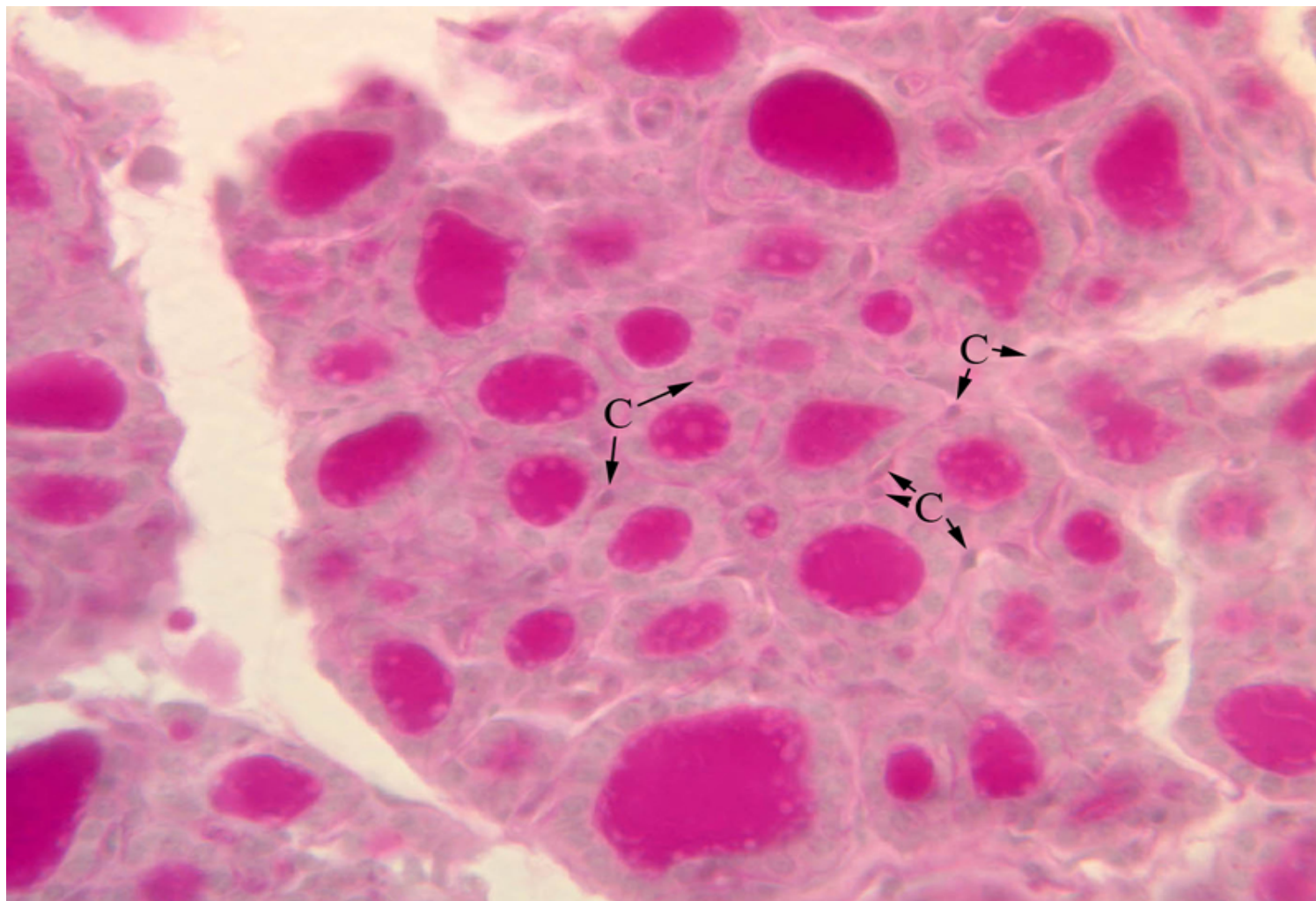
- **T3 и T4** и дифундују у циркулацију везујући се за протеине плазме.

Парафоликулске (калцитонинске или Ц) ћелије



- Припадају **ДНЕС**-у. Пореклом од **нервног гребена**. Позиција: **интрафоликуласка** (између тироцита), **парафоликулска** (између тироцита и б.л.) и **интерфоликулска** (између фоликула). **Нису у контакту са колоидом**, калцитонин директно у крв. Светла цитоплазма, синтетске органеле, **базално – секретне грануле** (калцитонин)

Парафоликулске (калцитонинске или Ц) ћелије



C - parafollicular or “C” cells

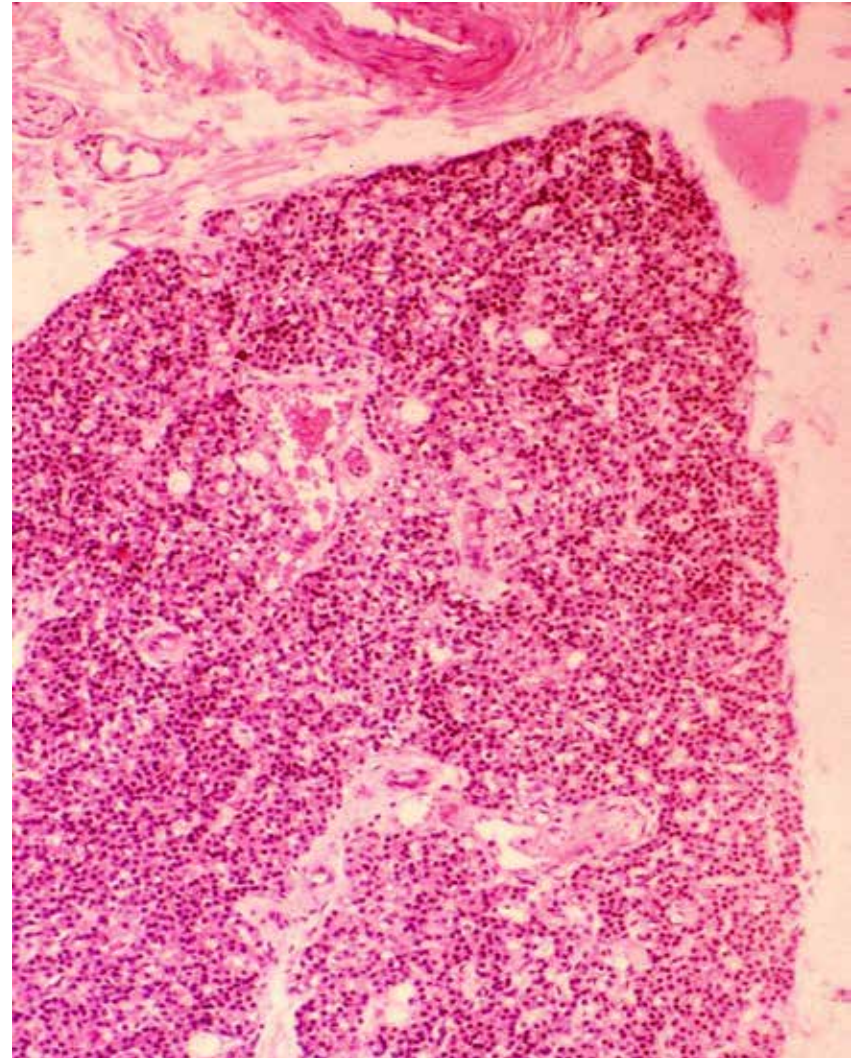
Паратиреоидне жлезде (gll. parathyroideae)

- **Паренхим**

- **Главне** ћелије (полигоналне, паратхормон – PTH)
- **Оксифилне** ћелије (полигоналне, већих димензија, нема секретне активности, појављују се код деце од 6. године)

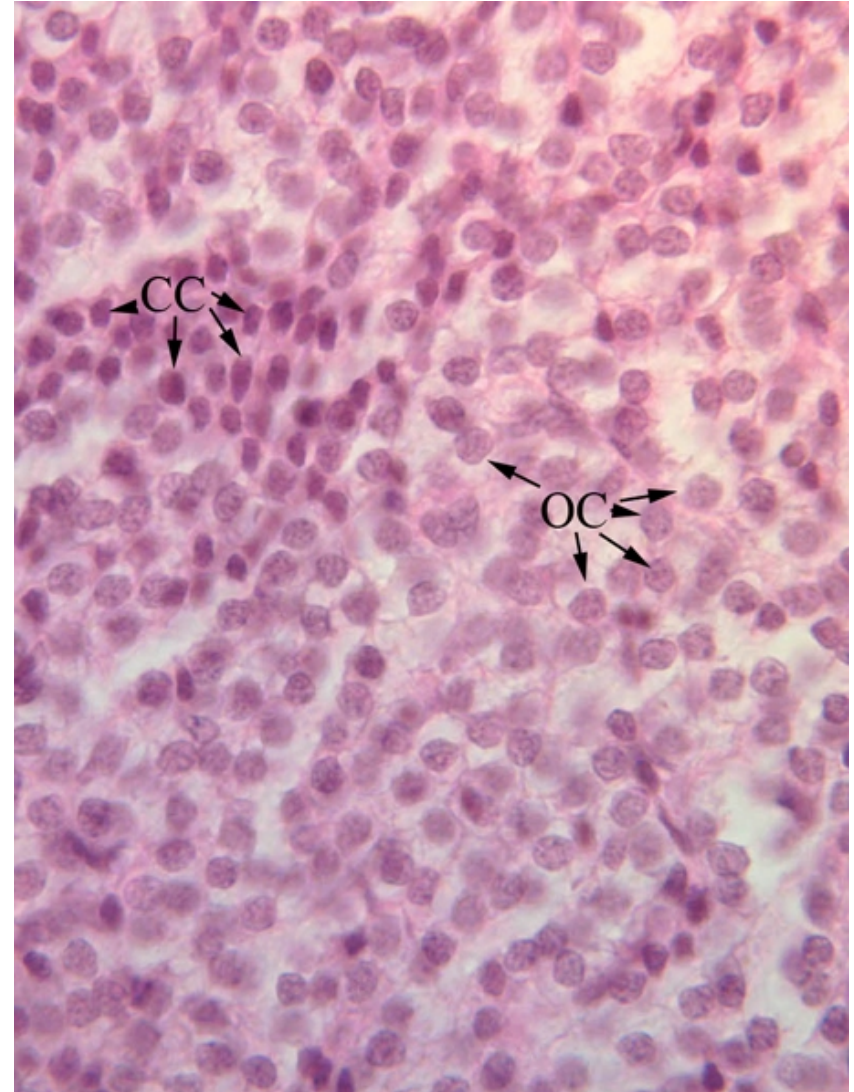
- **Строма**

- Капсула
- Септе
- Интралобуларна мрежа ретикуларних влакана



Паратиреоидна жлезда (gl. parathyroidea)

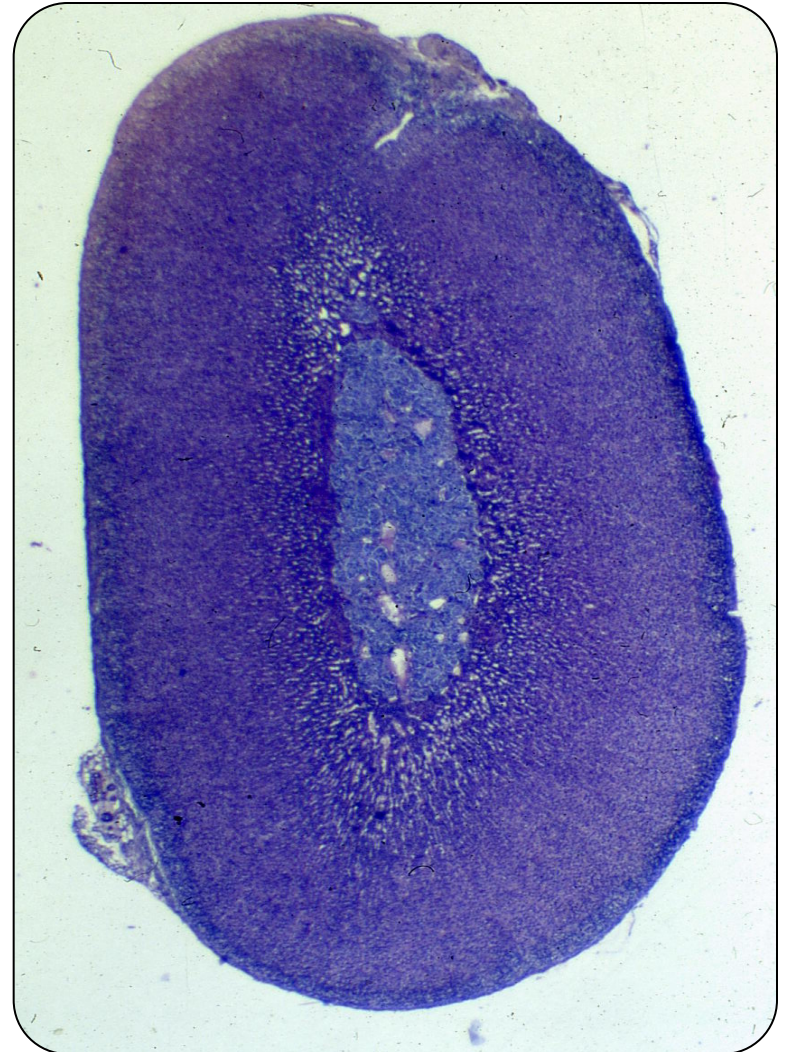
- **Главне** ћелије су ситне, **полигоналне** у низовима између којих су ретикуларна влакна.
- Одвојене од строме **базалном ламином**.
- У цитоплазми – органеле синтетског пута и **секретне грануле са РТН** и **хромаганином А**.
- **Оксифилне** ћелије су истог облика, али крупније.
- Појављују се око 6. године, **број им расте са старошћу**.
- Ацидофилна цитоплазма **без секретних гранула**.
- Могуће је да представљају **неактивне главне** ћелије.



CC - chief cells OC - oxyphil cells

Надбубрежне жлезде (gll. suprarenales)

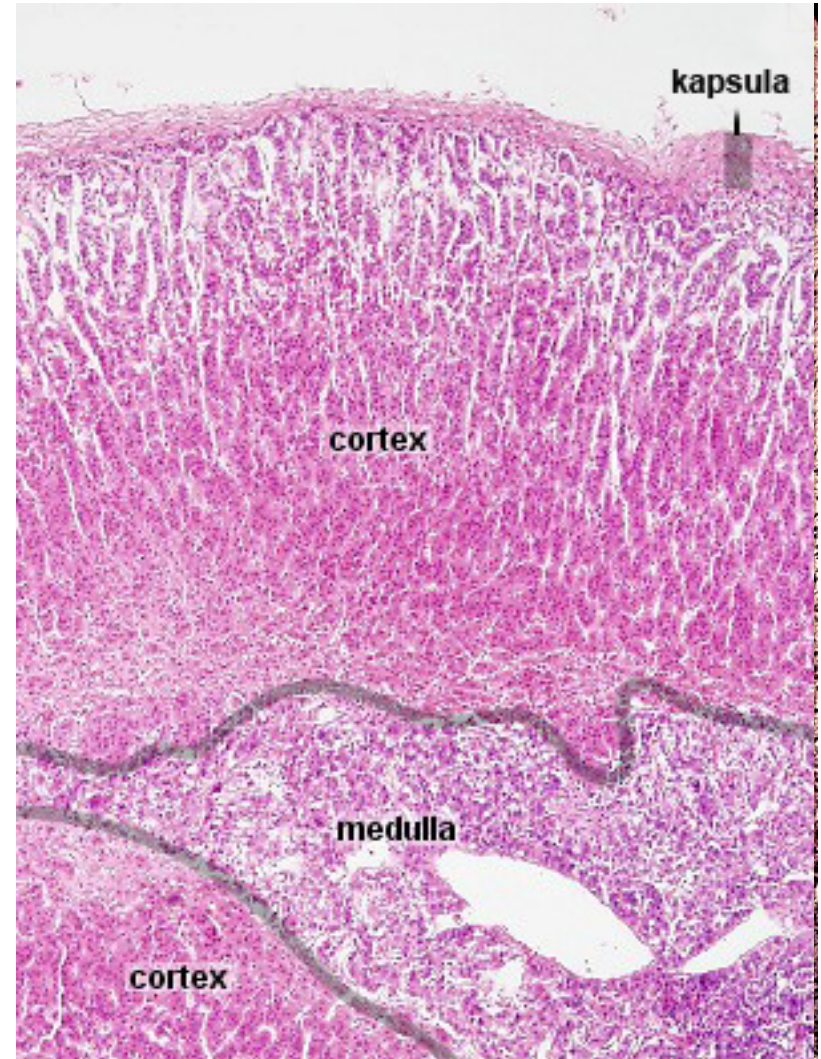
- **Паренхим**
 - **Кортекс**
 - 90% надбубрега
 - Потиче од мезодерма уrogenиталног набора
 - Ћелије синтетишу стероидне hormone
 - **Медула**
 - 10% надбубрега
 - Потиче од нервног гребена
 - Ћелије медуле синтетишу адреналин и норадреналин
- **Строма**
 - Капсула и трабекуле
 - Ретикуларна влакна



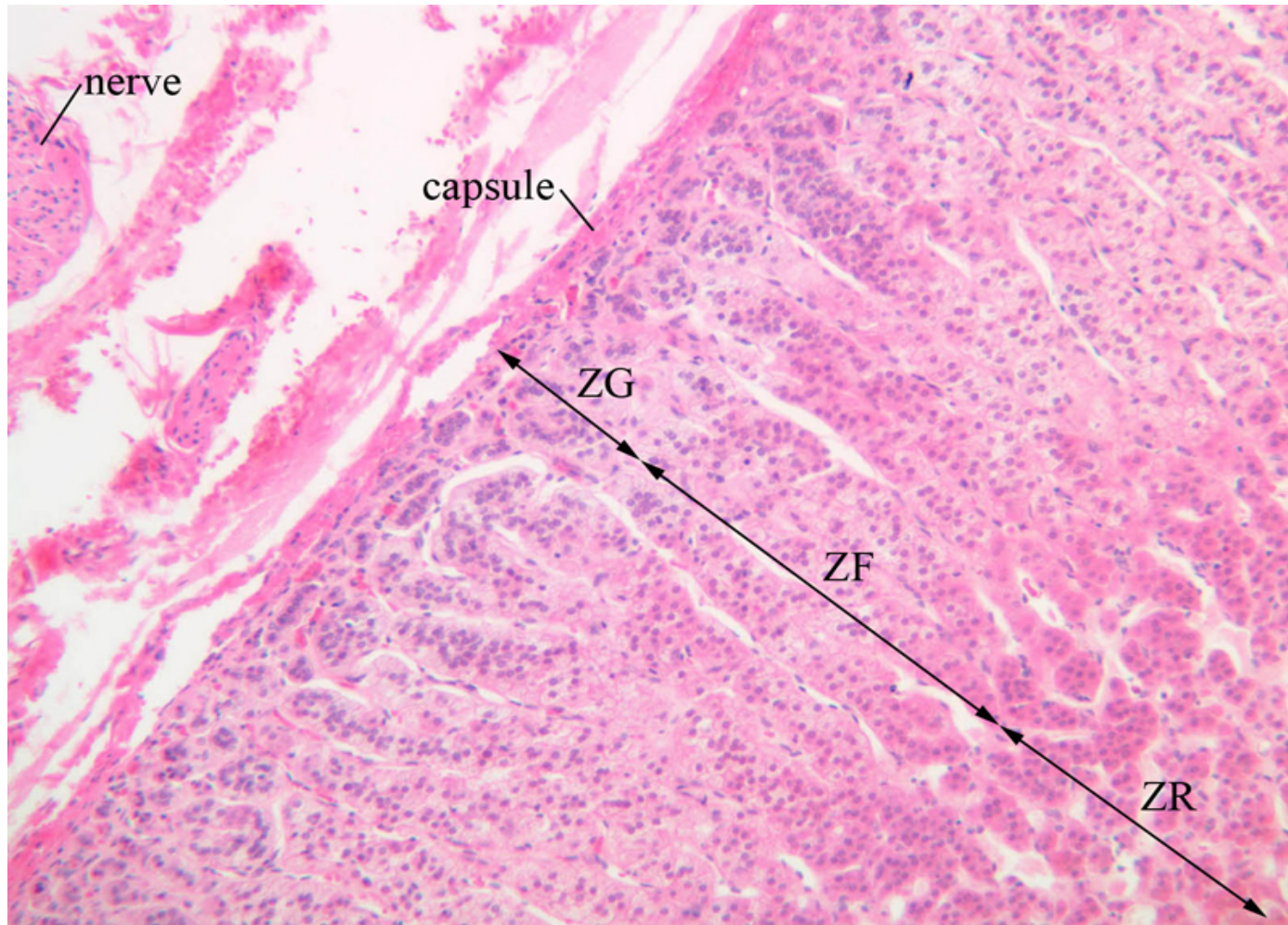
Glandula suprarenalis

Cortex:

- **zona glomerulosa**
(минералокортикоиди, алдостерон регулише промет Na^+ и K^+)
- **zona fasciculata**
(глюкокортикоиди, кортизол регулише метаболизам угљених хидрата, масти и протеина)
- **zona reticularis**
(андрогени хормони, дехидроепиандростерон и андростенедион слабија андрогена активност од тестостерона)
- **Медулу чине медулоцити** (синтетишу адреналин и норадреналин) и ганглијске ћелије.



Glandula suprarenalis – cortex



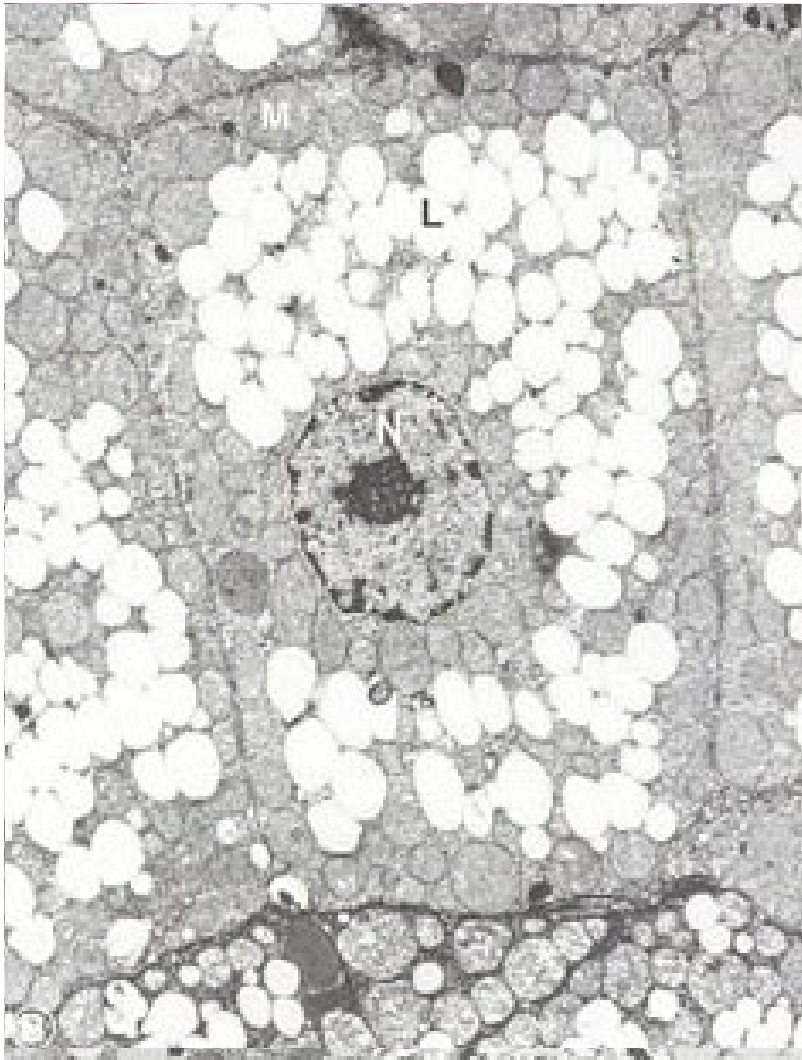
adrenal cortex

ZG - zona glomerulosa

ZF - zona fasciculata

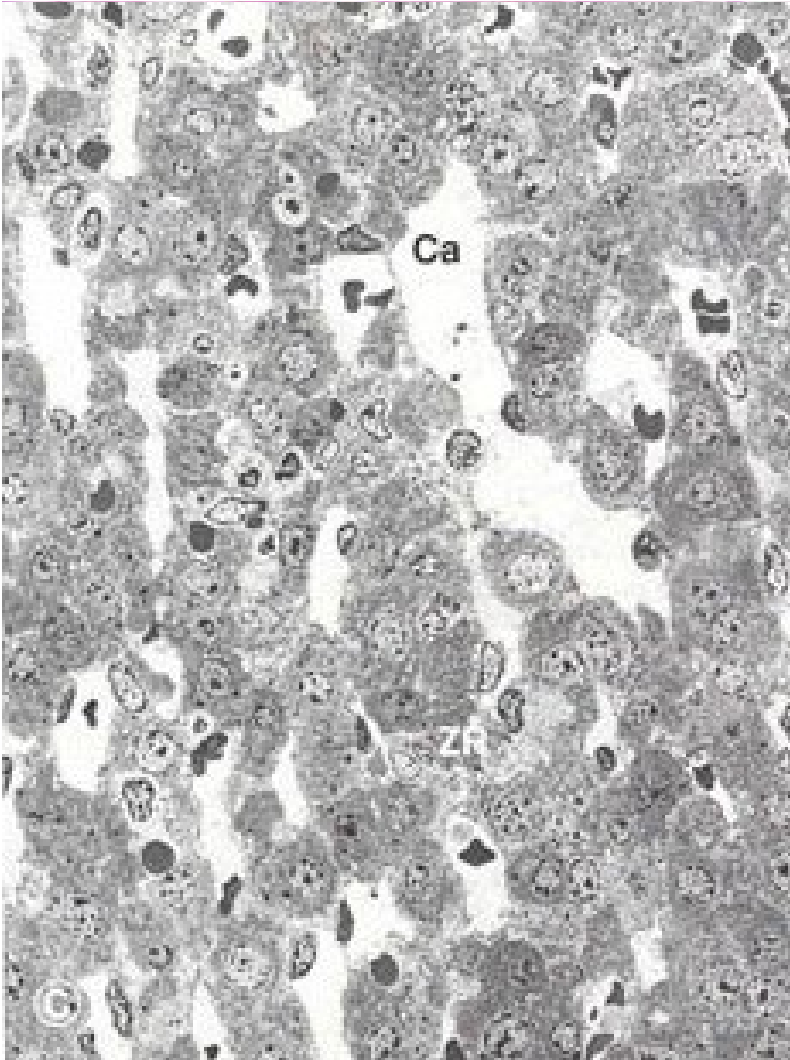
ZR - zona reticularis

Зона гломерулоза и зона фасцикулата



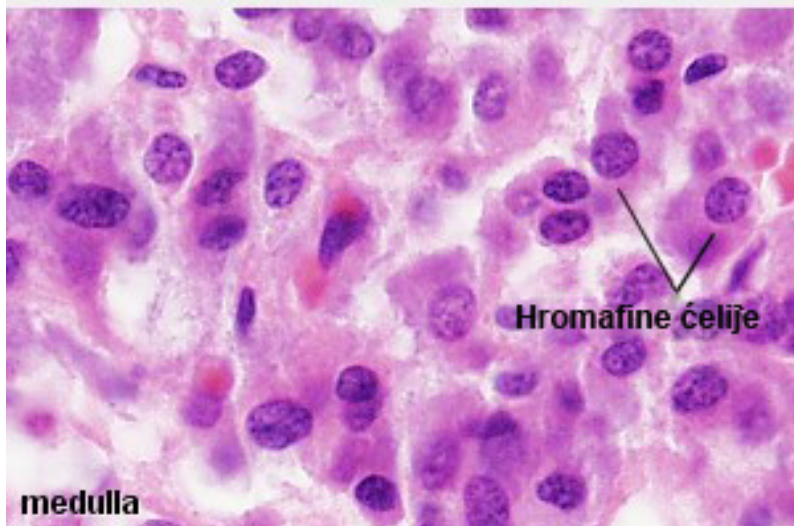
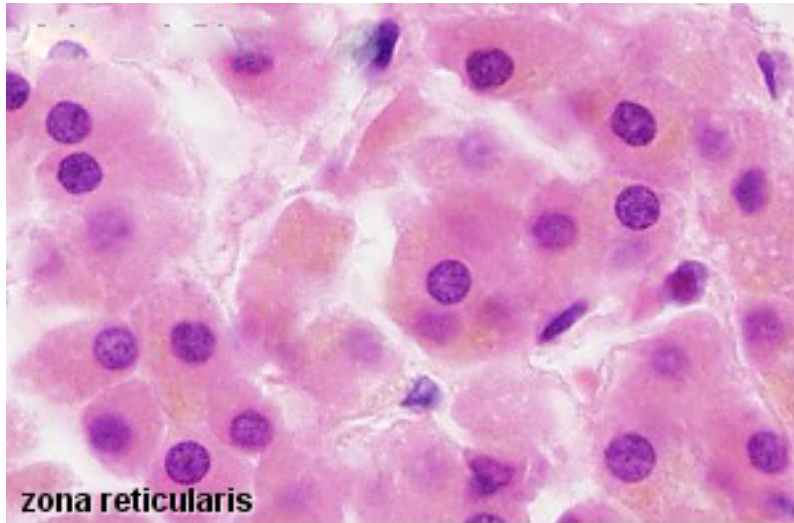
- **Зона гломерулоса**
(минералокортикоиди, **АЛДОСТЕРОН** регулише промет Na^+ и K^+)
- Цилиндричне ћелије груписане у лукове.
- Ацидофилна цитоплазма, једро ситно и тамно, изражено једарце.
- Функцију контролише **ренин-ангиотензин-алдостерон систем**.
- **Зона фасцикулата**
(глюкокортикоиди, **КОРТИЗОЛ** регулише метаболизам угљених хидрата, масти и протеина).
- Граде је крупне, светле ћелије – спонгиоцити (липидне капи)
- Функцију контролише АСТН.

Зона ретикуларис



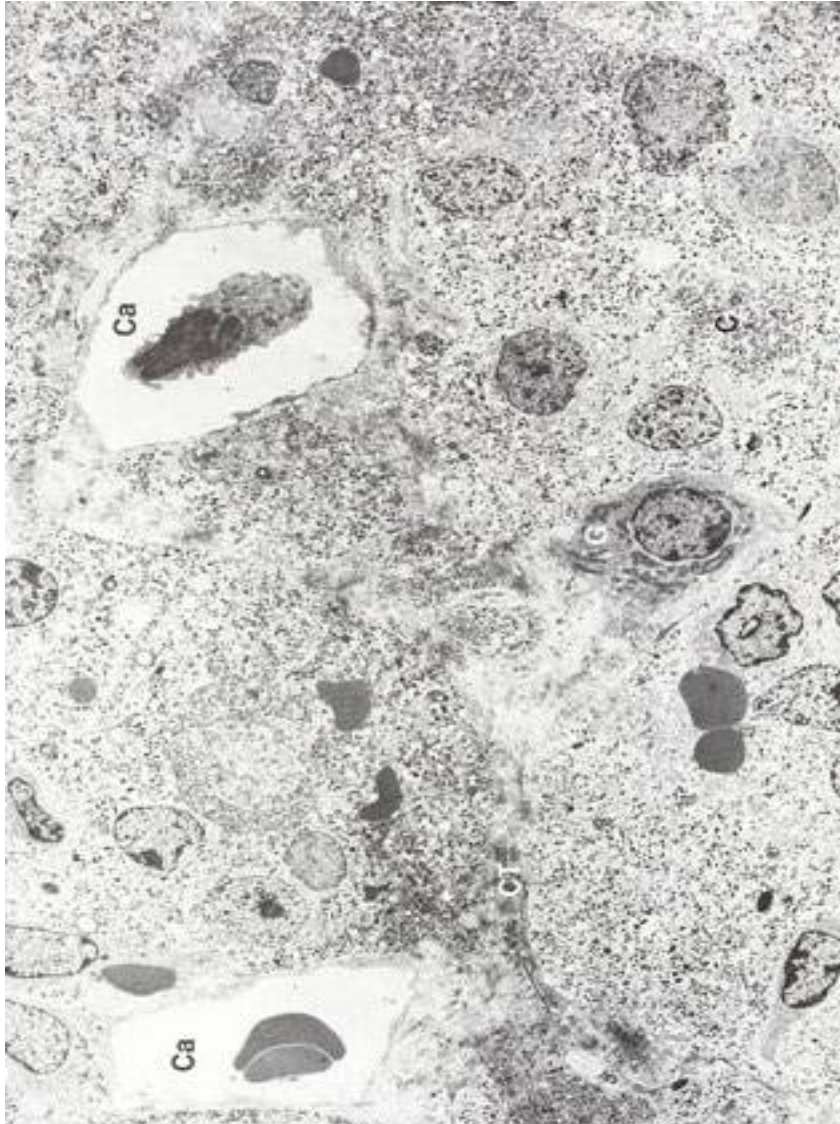
- **Зона ретикуларис (андрогени хормони,**
дехидроепиандростерон и
андростенедион – слабија
андрогена активност од
тестостерона)
- Полигоналне ћелије распоређене
у облику мреже.
- У окцима мреже – синусоидни
капилари.
- Ћелије су ацидофилне и ситније
од осталих ћелија кортекса.
- Садрже браонкасти липофусцин
("пигмент старења").
- Секретна активност одвија се
под утицајем АСТН.

Медула



- Медулу чине медулоцити (синтетишу **адреналин** и **норадреналин**) и ганглијске ћелије.
- Медулоцити се зову још и **хромафине** или **феохромне** ћелије.
- Немају дендрите ни аксон, али праве синапсе са пресинаптичким влакнима SY – **постсинаптички неурони**.
- Крупне овалне ћелије, **поседују базалну ламину** (одваја их од перикапиларних простора).
- Еухроматско једро, изражено једарце, глЕР, рибозоми, митохондрије.
- У цитоплазми **обе врсте гранула** са катехоламинима (мање светлије А и веће тамније NA).

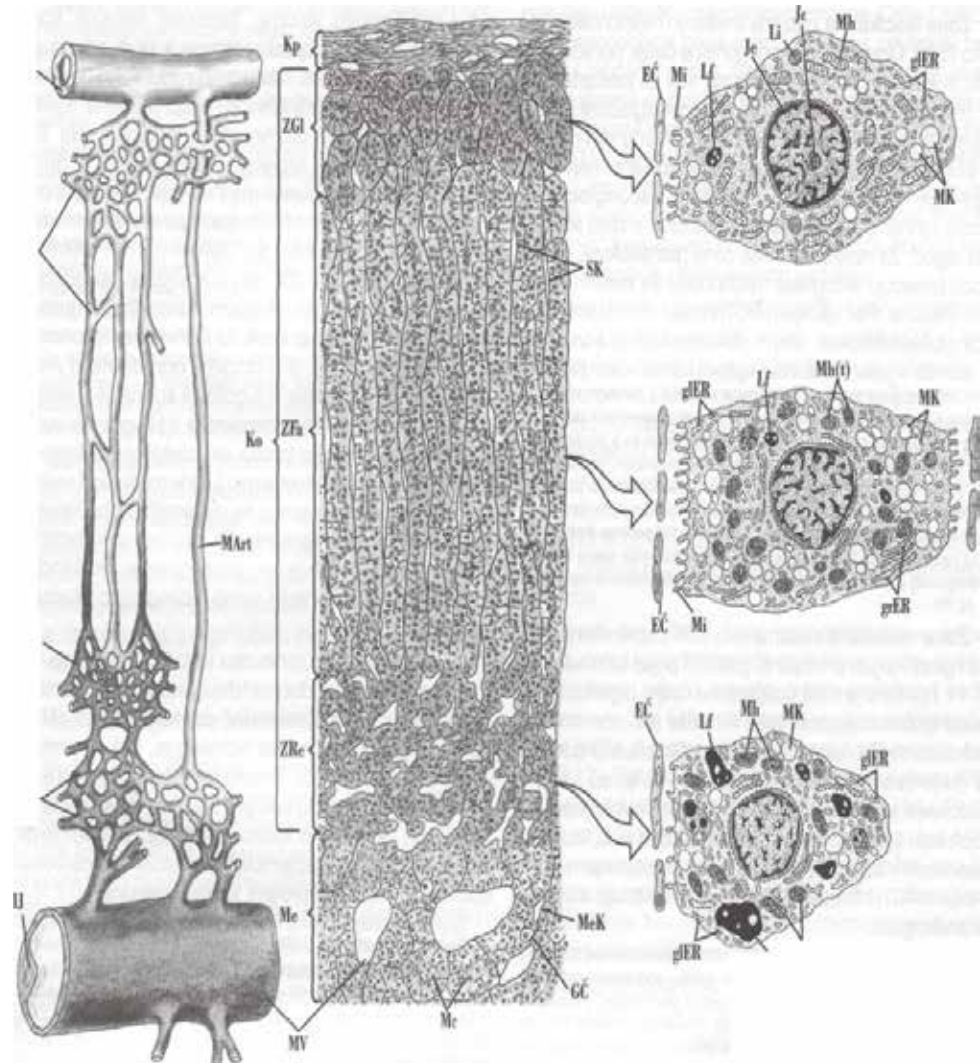
Медула



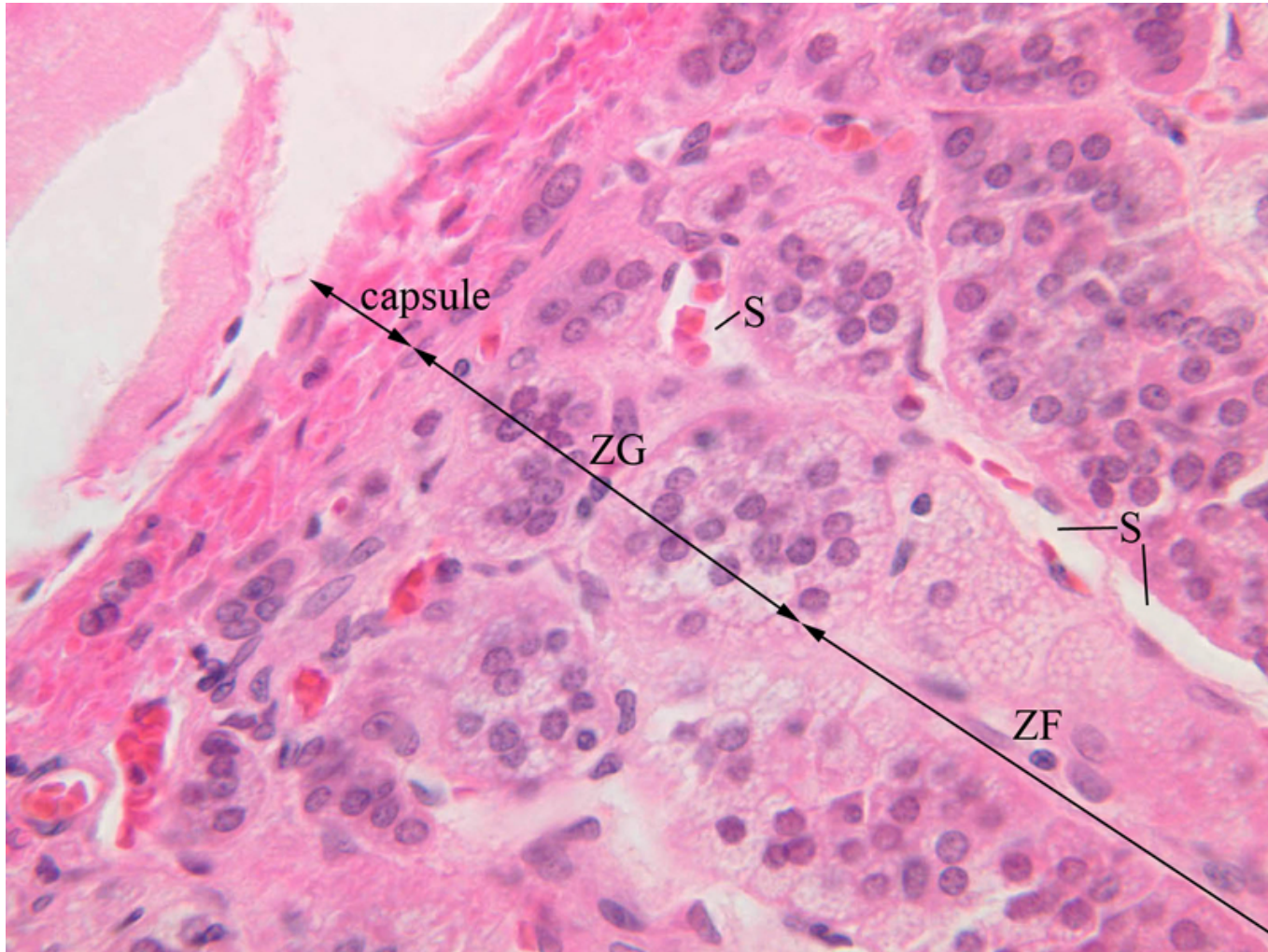- **Катехоламини** – 20% садржаја гранула, остатак су **солубилни протеини** (хромогранини, енкефалини, АТР, Ca^{++} , ензим допамин β -хидроксилаза – конвертује допамин у норадреналин)
- **Ганглијске** ћелије су неурони симпатикуса смештени између хромафиних ћелија.
- Њихови аксони се завршавају између хромафиних ћелија.
- Могу да допиру и до кортекса утичући на синтетску активност ћелија.
- Поједини аксони улазе у састав **спланхникусних нерава** – могуће је да модулирају преганглијску инервацију надбубрежних жлезда.

Васкуларизација надбубрежних жлезда

- Васкуларизује их **горња, средња и доња супраренална артерија** чије гране у кори дају три типа судова:
- **Капсуларне капиларе континуираног типа**
- **Капсуларне капиларе синусоидног типа**
 - богата мрежа у гломерулози
 - у фасцикулати прав ток
 - доносе венску крв (хормони)
- **Медуларне артериоле**
 - преко трабекула стижу директно у медулу
 - Гранају се у капиларну мрежу која се дренира у **сабирне вене**
- **Централна медуларна вена**
 - својим контракцијама смањује волумен жлезде



Васкуларизација надбубрежних жлезда



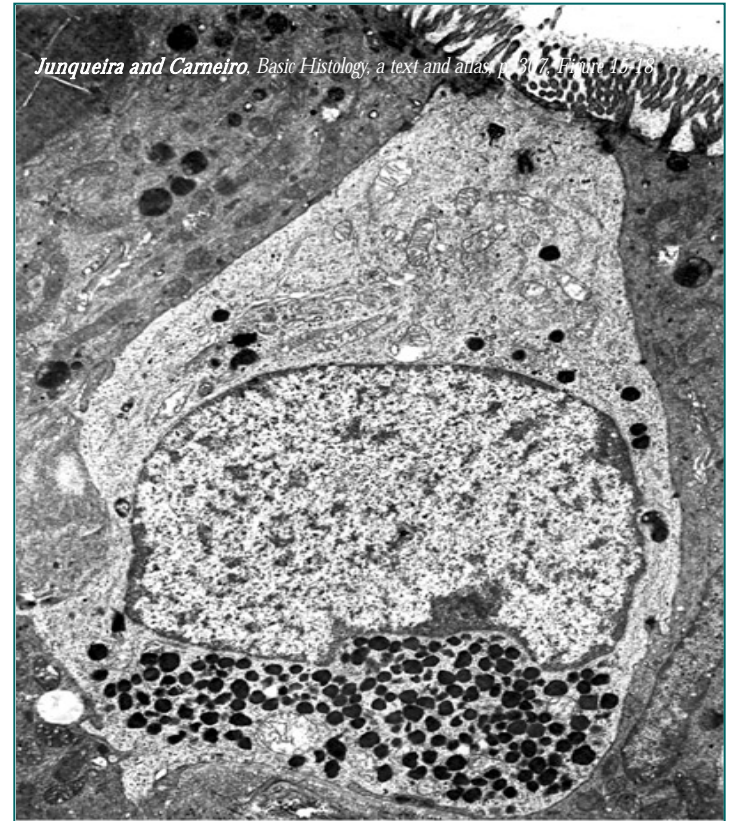ZG - zona glomerulosa

ZF - zona fasciculata

S - sinusoids

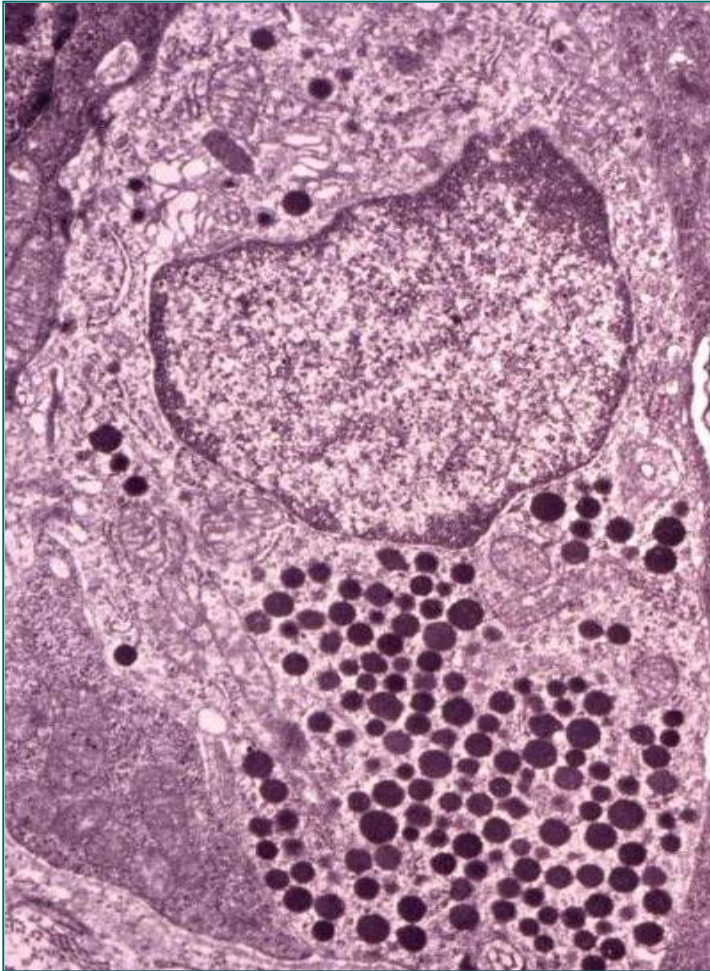
ДНЕС

- **Дифузни неуроендокрини систем** обухвата појединачне нервне ћелије и пептидергичке неуроне присутне у различитим органским системима.
- Продукција и секреција **пептидних хормона** и **биогених амина**.
- Декарбоксилација прекурсора амина (**A**mine **P**recursor **U**ptake and **D**ecarboxylation **S**ystem).
- Садрже **округле грануле** електронски густог садржаја са светлим ореолом.
- Налазе се у највећем броју у гастро-ентеро-панкреасном систему (**ентероендокрине** ћелије).
- Продукте своје синтезе ћелије ДНЕС-а могу да секретују на различите начине (**ендокрино**, **паракрино** или **аутокрينو**).



ТЕМ ентероендокрине ћелије са великим бројем секреторних гранула између једра и базалне ламине и великом бројем микровила на апикалној површини.

ДНЕС



- У дигестивном систему ћелије ДНЕС-а продукте своје секреције могу да избацују у лумен – **егзокрини тип секреције**.
- Ентероендокрине ћелије – **отвореног** (допиру до лумена) и **затвореног** типа.
- Преко својих пептида и биогених амина регулишу **секрецију, апсорпцију, дигестију, мотилитет, ћелијску пролиферацију и тонус** крвних судова.
- Неурони ДНЕС-а поседују **неуроендокрину** или **неуротрансмиторну** функцију.
- Осим у дигестивном систему, ћелије ДНЕС-а присутне су и у епителу респираторног система, уrogenиталног система и коже.